Parálisis faciales

V Darrouzet
T Houliat
S Lacher Fougere
JP Bébéar

Resumen. – La parálisis facial periférica es un síntoma frecuente dentro del cual predominan las formas idiopáticas. En este artículo se recuerdan algunos datos anatómicos del nervio facial, se describen sus funciones motoras, secretoras, sensitivas y sensoriales, y sus exploraciones clínicas y paraclínicas. La evaluación electrofisiológica de las parálisis faciales es una parte importante en relación con la electroneuronografía y con las nuevas técnicas de estimulación magnéticas y antidrómicas. El estudio radiológico del nervio se ha enriquecido mucho con las técnicas de diagnóstico por imágenes (DI) como la resonancia magnética 3D, que permiten una mejor aproximación diagnóstica a las patologías vasculares y tumorales del ángulo pontocerebeloso. Se mencionan las principales etiologías, tratando sucesivamente las causas traumáticas por fracturas del peñasco, por heridas penetrantes o por lesiones yatrógenas, las causas tumorales, en su mayoría tumores malignos parotídeos, y las etiologías infecciosas y malformativas. Una parte importante de este trabajo está dedicado a las parálisis faciales a frigore, que probablemente sean de origen herpético. Se propone un algoritmo de decisiones para orientar el tratamiento médico y quirúrgico. Son igualmente tratados los problemas planteados por el espasmo del hemirrostro; el progreso del diagnóstico por imágenes permite identificar, en la mayoría de los casos, un problema vasculonervioso que pudiera tratarse eventualmente con cirugía de descompresión. Las secuelas motrices tardías mejoran de modo importante con las técnicas de reinervación por injerto o anastomosis, o con transferencias musculares que permiten reequilibrar el rostro. Sin embargo, ninguna permite compensar las importantes repercusiones psicológicas sufridas por estos pacientes.

© 2002, Editions Scientifiques et Médicales Elsevier SAS, París. Todos los derechos reservados.

Palabras clave: parálisis facial, nervio facial, parálisis de Bell, zoster, virus del herpes, neurinoma.

Introducción

El nervio facial es el nervio de la emoción y de la comunicación no verbal. Su parálisis es fuente de problemas funcionales y psicológicos graves que van más allá de una simple discapacidad motora. Este trabajo trata solamente las afecciones periféricas que comprometen la motoneurona que va desde el núcleo del tronco cerebral al efector muscular, ignorando entonces las enfermedades centrales clínicamente bien identificadas. El tratamiento de las parálisis faciales se basa en el conocimiento de una anatomía compleja, que hace del nervio facial un concepto clave para la otoneurocirugía y para los medios diagnósticos cuyos ejes son la electrofisiología y las técnicas de diagnóstico por imágenes.

Vincent Darrouzet : *Professeur des Universités, praticien hospitalier.*
Thierry Houliat : *Chef de clinique-assistant.*
Stéphane Lacher Fougere : *Assistant des Universités, assistant des Hôpitaux.*
Jean-Pierre Bébéar : *Professeur des Universités, praticien hospitalier.*
Service d´oto-rhino-laryngologie, hôpital Pellegrin, CHU de Bordeaux, place Amélie-Raba-Léon, 33076 Bordeaux cedex, France.

Bases anatómicas

El nervio facial, VII nervio craneal, es un nervio mixto, constituido por una voluminosa raíz motriz que se distribuye en los músculos cutáneos del rostro y del cuello, y por una raíz sensitiva y sensorial más delgada [59].

ORIGEN REAL

Las neurofibras branquiomotrices, originadas en el núcleo facial, rodean el núcleo del nervio abducens (VI), salen por la fosa romboidal (colículo facial), luego atraviesan el puente de forma oblicua hacia delante y hacia los lados. Las fibras visceromotrices parasimpáticas se originan en el núcleo lacrimopalatonasal y en el núcleo salival superior. Las fibras sensitivas terminan en el núcleo del tracto solitario y las fibras gustativas en el núcleo gustativo.

ORIGEN APARENTE

Poco después de salir del tronco cerebral, los axones cambian su cobertura glial por una vaina de Schwann. La zona de transición se denomina zona de Obersteiner o *root exit zone*. En el origen del nervio, el contingente sensitivo se separa de la raíz motora y constituye un nervio distinto, lla-

© 2012 Elsevier Masson SAS. Tous droits réservés. - Document téléchargé le 30/09/2012 par Pérez Penny (423014)

mado nervio intermediario de Wrisberg o VIIbis. Ambos emergen por la foseta lateral del bulbo, porción lateral del sillón mieloencéfalopóntico.

TRAYECTO

Porción intracraneal

El VII y el VIIbis se reagrupan rápidamente con el VIII en un pedículo acústico-facial que se extiende en forma transversal desde el tronco cerebral hasta el meato auditivo interno. Atraviesan el ángulo pontocerebeloso donde están en estrecho contacto con la arteria cerebelosa anteroinferior que se insinúa entre los dos nervios, a veces dentro del ángulo, a veces dentro del meato acústico interno en forma de bucle, donde da origen a una o varias arterias laberínticas. La arteria cerebelosa posteroinferior o la arteria vertebral pueden estar en mayor o menor contacto con el nervio.

Porción de la base del cráneo

La fragilidad y la originalidad del nervio facial se deben al largo trayecto intrapetroso que realiza dentro de la base del cráneo (28-30 mm).

En el meato acústico interno

Los nervios VII y VIIbis se reagrupan en un solo tronco nervioso, que entra en el peñasco por su cara posterior, en el nivel del poro acústico a lo largo de su borde posterior. Dentro del meato, va hacia la parte anterosuperior del pedículo acusticofacial. La aracnoides está íntimamente ligada a la duramadre, bañando los nervios en el líquido cefalorraquídeo (LCR), en una verdadera prolongación de la cisterna del ángulo pontocerebeloso. En el fondo del meato, el nervio llega a la foseta anterior, por debajo de la cresta transversa, delante de la *Bill's bar* para hacer su entrada en el canal facial por el foramen meatal.

En el conducto facial

La primera porción del conducto facial, llamada laberíntica, es la más corta (3-4 mm) y la más estrecha (1,47 mm en promedio). El nervio se insinúa entre el extremo ampollar del canal semicircular superior por detrás, y la primera vuelta de espira de la cóclea por delante, y se apoya sobre la parte anterior del vestíbulo. Está irrigado casi exclusivamente por la arteria laberíntica. Se dispone en múltiples fascículos, sin perinervio, bañados por el LCR, lo que permite un pequeño aumento de volumen bajo el efecto del edema. Pero la estrechez del conducto facial, máxima en el nivel del foramen meatal (1,19 mm) limita este efecto *(fig. 1)*. En el extremo anterolateral de la primera porción, el nervio vira 75-80º (en el plano horizontal, y parece engrosarse para constituir el ganglio geniculado apoyado sobre la segunda vuelta de espiral de la cóclea y separado de la duramadre temporal por una pequeña lámina ósea de espesor variable, a veces inexistente. En este nivel, la aracnoides está siempre presente alrededor del nervio. Su rica vascularización se origina en la arteria del ganglio geniculado, rama de la arteria meníngea media. El nervio petroso mayor parte de la cara superior del ganglio y recorre el conducto homónimo, sale del peñasco por el hiato del conducto petroso mayor para retomar el foramen lacerum. Recibe entonces al nervio petroso profundo que proviene del nervio carotídeo interno para formar el nervio del conducto pterigoideo (vidiano), destinado al ganglio pterigopalatino. Está acompañado por la arteria del ganglio geniculado. La segunda parte o segmento timpánico tiene 10-12 mm de longitud, provoca una saliente sobre la pared interna de la caja del tímpano, recubierta de una cáscara ósea muy fina, a veces dehiscente. El nervio se dirige hacia atrás, pasa por debajo y por dentro del proceso coclearíforme y se mete bajo el relieve del conducto

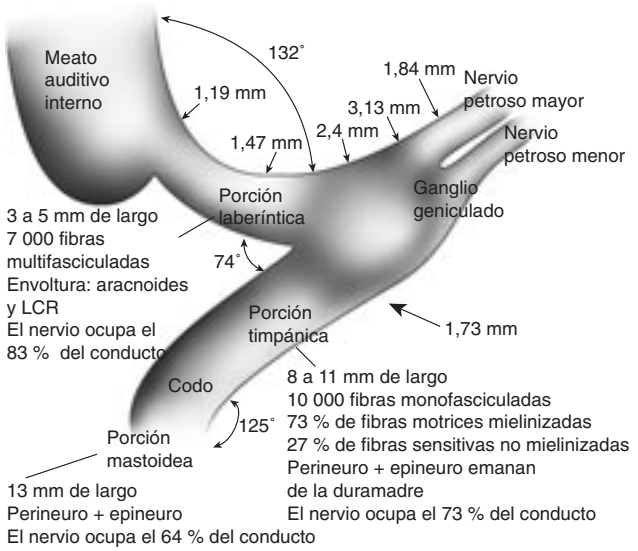

1 *Geometría del conducto facial.*

semicircular lateral, antes de realizar una curva leve, abriendo un ángulo de 110 a 125º (bajo la parte media del aditus: es el codo o segunda rodilla. La tercera parte o segmento mastoideo continúa verticalmente por 13 mm. El nervio se sitúa ahora dentro del retrotímpano, entre el receso facial por fuera y el seno del tímpano por dentro. Sigue su ruta hasta el foramen estilomastoideo, delante del extremo anterior de la incisura mastoidea. Está vascularizado por la rama estilomastoidea de la arteria retroauricular. Antes, el nervio da origen a tres colaterales:

— el nervio del músculo estapedio;

— la cuerda del tímpano, que se reúne, en ángulo agudo, con el nervio lingual;

— el ramo comunicante con el plexo timpánico, constituido por el nervio timpánico y las fibras originadas en el plexo carotídeo.

El ramo sensitivo del meato acústico externo, que inerva la zona de Ramsay-Hunt, se reúne con el nervio facial a nivel del foramen estilomastoideo, es decir, dentro de la porción extracraneal del nervio facial. En el nivel del foramen estilomastoideo, el conducto se ensancha y la vaina se engrosa. Allí la vascularización es densa. El nervio sale del peñasco.

Porción extracraneal

Dentro del espacio retroestiloideo el nervio tiene un corto trayecto. Luego rodea lateralmente la apófisis estiloides, atraviesa el diafragma estiloideo por dentro del músculo digástrico y penetra en la glándula parótida por su cara posterior. Allí se divide en una arborescencia de ramas terminales y da origen a varias colaterales:

— el ramo comunicante con el nervio vago;

— el ramo comunicante con el nervio glosofaríngeo o asa de Haller, que se reúne con el IX bajo su ganglio inferior (cuando falta, lo reemplaza un ramo lingual);

— dos ramos motores para los músculos estilohioideo, estilogloso, palatogloso, y para el vientre posterior del músculo digástrico. El nervio auricular posterior inerva los músculos auriculares.

RAMAS TERMINALES

Se describen habitualmente:

— una rama temporofacial, superior, horizontal, que se distribuye en ramos temporales, zigomáticos y bucales superiores;

© 2012 Elsevier Masson SAS. Tous droits réservés. - Document téléchargé le 30/09/2012 par Pérez Penny (423014)

— una rama cervicofacial que desciende hacia el ángulo de la mandíbula y da origen a los ramos bucal inferior, marginal de la mandíbula (mentoniano) y a los ramos del cuello.

Funciones del nervio facial

El nervio facial es, ante todo, el nervio motor de los músculos cutáneos de la cara y del cuello. También tiene funciones conexas motoras, sensitivas, sensoriales y secretoras que deben conocerse para comprender su patología y aprehender su exploración *(fig. 2)*.

— El *nervio del músculo del estribo* es el efector del reflejo estapedio.

— Las *fibras secretoras lacrimopalatonasales* sólo atraviesan el ganglio geniculado antes de integrar el nervio petroso mayor, y después el nervio del canal pterigopalatino, para dirigirse luego al ganglio del mismo nombre, de donde emergen las fibras postganglionares efectoras. Las fibras secretoras salivales de la glándula submandibular y de las glándulas sublinguales acompañan más largamente las fibras motrices antes de reunirse con la cuerda del tímpano y el ganglio submandibular.

— Las *fibras gustativas* de los dos tercios anteriores de la lengua se integran al nervio lingual, al que dejan luego para incorporarse a la cuerda del tímpano. Los cuerpos celulares de dichas fibras se sitúan esencialmente en el ganglio geniculado, aunque también en la porción laberíntica y a lo largo del nervio intermediario de Wrisberg (VIIbis).

— Las *dendritas* que constituyen el ramo sensitivo cutáneo también tienen sus cuerpos celulares dentro del ganglio geniculado. La dualidad histológica del ganglio geniculado y la repartición difusa de las células ganglionares explican por qué la afección inflamatoria provocada por el zoster va más allá del ganglio geniculado dentro del meato acústico interno y de la porción laberíntica del nervio facial [30].

Exploración del nervio facial

Se trata siempre de una etapa de evaluación clínica de la función motriz y de una evaluación topográfica que permite circunscribir a veces un sitio lesional. La electrofisiología y las técnicas de diagnóstico por imágenes dependen mucho de las circunstancias de aparición y de la importancia del déficit.

EVALUACIÓN CLÍNICA DE LA MOTRICIDAD FACIAL

Depende del examinador. Las tentativas de evaluación objetiva han sido desarrolladas basándose en la utilización de las técnicas de vídeo para explorar los movimientos de la cara [67], pero el uso de estas técnicas está dificultado por la ausencia de normas y de dispositivos comerciales. Por lo tanto, el examen se limita a una evaluación analítica de la movilidad de cada uno de los grupos musculares de la cara. Se han propuesto varias clasificaciones. La de Portmann utiliza una puntuación de 20, asigna tres puntos con intervalos de medio punto a los seis principales movimientos de la cara (plegar la frente,

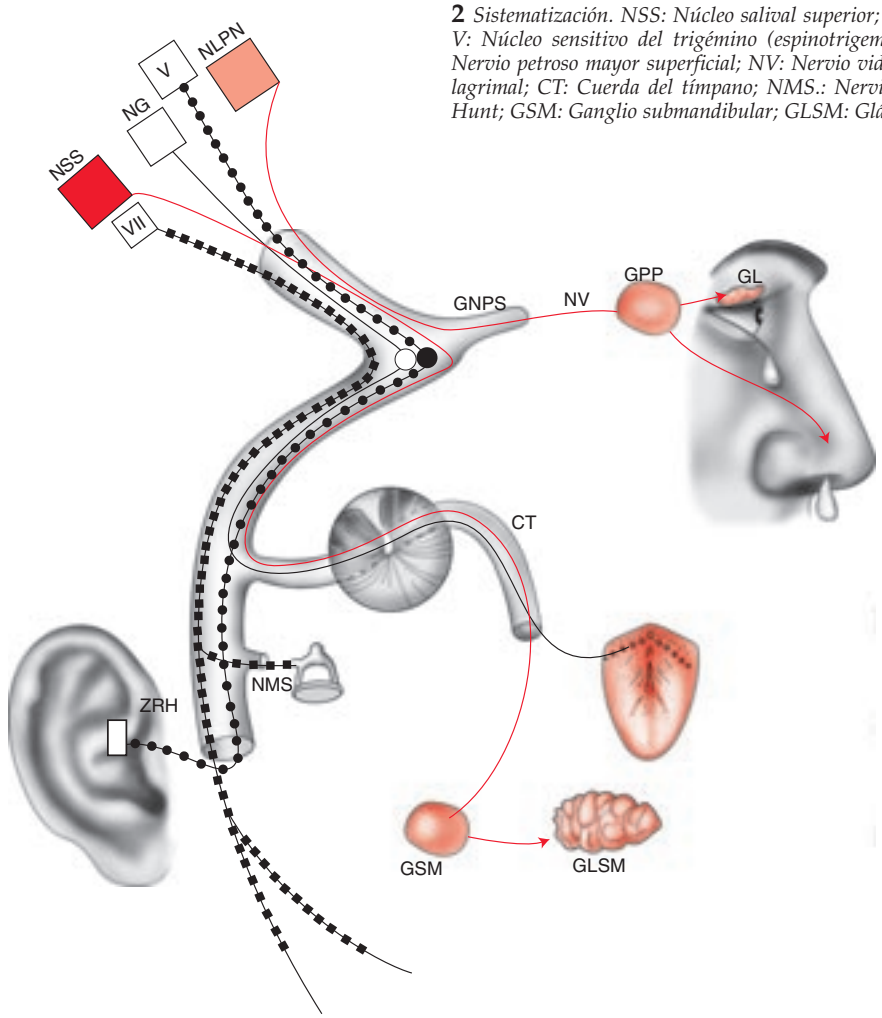

2 *Sistematización. NSS: Núcleo salival superior; VII: Núcleo motor del VII; NG: Núcleo gustativo; V: Núcleo sensitivo del trigémino (espinotrigeminal); NLPN: Núcleo lacrimopalatonasal; GNPS: Nervio petroso mayor superficial; NV: Nervio vidiano; GPP: Ganglio pterigopalatino; GL: Glándula lagrimal; CT: Cuerda del tímpano; NMS.: Nervio del músculo estapedio; ZRH: Zona de Ramsay-Hunt; GSM: Ganglio submandibular; GLSM: Glándula submandibular.*

© 2012 Elsevier Masson SAS. Tous droits réservés. - Document téléchargé le 30/09/2012 par Pérez Penny (423014)

cerrar los ojos, arrugar la nariz, sonrisa forzada, inflar las mejillas y fruncir el mentón) y agrega dos puntos para el tono [71]. La clasificación de Freyss es muy parecida, la puntuación va de 0 a 30. Estas escalas contribuyen a la evaluación inmediata de una parálisis facial. La evaluación a distancia se debe realizar con el *grading* de House y Brackmann que evalúa contracturas y sincinesias *(cuadro I)* [44].

EVALUACIÓN TOPOGRÁFICA

Se trata de pruebas cuya realización es más o menos fácil y corriente.

Test de Shirmer (nervio petroso mayor)

La afección de la secreción lagrimal es responsable de una sensación de ojo seco que a veces puede hallarse durante la anamnesis. Si es precoz, su evaluación con el test de Shirmer es muy sensible. Éste compara la humidificación de un papel secante colocado en el fondo de saco conjuntival inferior del lado paralizado, con la del lado sano. Se considera positivo cuando se constata varias veces un déficit mayor del 30 %. Toda lesión del nervio facial situada hacia arriba o en el nivel del ganglio geniculado puede interferir, lógicamente, con los resultados.

Reflejo estapedio (nervio del músculo del estribo)

Durante la anamnesis puede encontrarse hiperacusia. Partiendo de una timpanometría normal, la investigación de los reflejos estapedios puede conducirse mejor con una estimulación contralateral. En caso de sordera contralateral, la estimulación es ipsolateral. Es un test muy sensible, particularmente útil para el seguimiento del paciente, dado que la reaparición del reflejo precede siempre a la recuperación facial.

Gustometría (cuerda del tímpano)

Los trastornos del gusto son muy precoces y preceden a veces a la parálisis facial.

La gustometría química utiliza soluciones azucaradas, amargas, ácidas y saladas, en concentraciones decrecientes, aplicadas en la hemilengua [88].

La gustometría eléctrica, más sensible, estudia el umbral de sensaciones gustativas provocadas por la aplicación de corrientes anódicas continuas sobre las dos hemilenguas. Una diferencia del 30 % es patológica. Un umbral superior a 300 µA debe sugerir un trastorno del gusto.

Así como ocurre con los reflejos estapedios, la recuperación gustativa constituye un signo de la recuperación motriz.

Secreción salival (cuerda del tímpano)

La realización del test de Blatt es delicada porque necesita un cateterismo del canal de Wharton para cuantificar la secreción de la glándula submandibular, mediante la aplicación de una solución cítrica en la lengua. Al realizar la comparación, el test se considera positivo cuando se encuentra una diferencia del 25 %.

ESTUDIO ELECTROFISIOLÓGICO

Bases neuropatológicas

Como todo nervio, el nervio facial puede presentar varios niveles de sufrimiento fisiológico, correspondientes a perfiles electrofisiológicos variados [83].

— La *neuroapraxia* es un estado estuporoso del nervio facial relacionado con una desmielinización sin interrupción axoplásmica. Se hace evidente por un bloqueo de la conducción: la velocidad de la conducción distal a la lesión es normal; el influjo fisiológico está interrumpido pero el nervio responde a la estimulación. Si no se agrava, este estado remite en 3 a 5 semanas.

— La *axonotmesis* se caracteriza por una interrupción de la vaina de mielina y del axoplasma, pero la preservación de los túbulos asegura la calidad de la regeneración nerviosa. Se instala la degeneración walleriana, y el extremo distal del nervio se vuelve inexcitable en 10 a 21 días, según la importancia de la lesión anatómica.

— La *neurotmesis* se caracteriza por una interrupción histológica completa del nervio; los axones y los túbulos están lesionados. El nervio es inexcitable. La degeneración walleriana se desarrolla y se completa más rápidamente, en 4 o 5 días. La regeneración axonal es más difícil y se acompaña de falsas vías y de efapsis.

Cuadro I. – Escala de evaluación de House y Brackmann.

Grado I:	100 % de movilidad facial. Movilidad facial y tono normales.
Grado II:	Ligera disfunción. Movilidad facial estimada: 80 %. En reposo, simetría y tono normales. En movimiento, aparición de una ligera simetría sin contractura con ausencia o discreta presencia de sincinesias.
Grado III:	Disfunción moderada, 60 % de movilidad facial estimada. En reposo, simetría y tonos normales Disminución global de la movilidad. Se obtiene el cierre ocular aun con importante esfuerzo muscular. Espasmos y sincinesias presentes aunque sin deformación.
Grado IV:	La disfunción es moderadamente grave: 40 % de movilidad facial estimada. En reposo, el tono es normal, la simetría es globalmente conservada. En movimiento, no hay movilidad frontal o muy poca. El cierre ocular completo no puede ser obtenido aunque haya esfuerzo máximo. Las sincinesias graves o los espasmos traban la movilidad facial.
Grado V:	Disfunción grave: 20 % de movilidad facial estimada. En reposo, la asimetría es evidente y el tono deficiente. Solamente algunos movimientos son perceptibles en el nivel del ojo y de la boca. En este estadio no puede haber espasmo ni sincinesias.
Grado VI:	Parálisis facial completa: 0 % de movilidad facial estimada.

Tests electrofisiológicos

Su principio general es investigar, mediante observación clínica o análisis de los potenciales eléctricos de la actividad muscular o nerviosa inducida por una estimulación eléctrica o magnética del nervio facial.

Estimulación simple y observación clínica

En este marco, se pueden realizar tres tests:

— *índice de disociación del umbral*. Compara el umbral de respuesta muscular clínica con estimulaciones galvánicas de 1 ms y de 100 o 300 ms. La relación, normalmente igual a 2, aumenta cuando la desnervación progresa, y disminuye cuando la reinervación avanza;

— *test de Hilger.* Es un test ambulatorio de realización simple. Utiliza una estimulación preauricular de 0,3 ms, de intensidad creciente. Una diferencia de 3,5 mA entre ambos lados es patológica. Este test tiene muchas causas de error porque las estimulaciones son muy breves;

— *test de excitabilidad máxima de May.* Se realiza con una estimulación máxima y una observación visual no cuantitativa de la contracción muscular.

Electromiografía (EMG de detección)

Con la ayuda de un electrodo implantado en forma sucesiva en los músculos faciales, se puede detectar en reposo y en los

© 2012 Elsevier Masson SAS. Tous droits réservés. - Document téléchargé le 30/09/2012 par Pérez Penny (423014)

movimientos voluntarios la existencia de potenciales lentos o polifásicos de reinervación o por el contrario, potenciales de fibrilación, manifestación de la desnervación. El movimiento voluntario no enriquece el trazado en caso de interrupción del flujo axonal. La utilización de electrodos de superficie hace este test menos doloroso, pero también menos reproducible. La EMG global se basa en el mismo principio, pero utiliza una información promedio de las respuestas, comparada con la del lado sano. El inconveniente de la EMG de detección es la revelación tardía de los signos de desnervación, 2 o 3 semanas después de la lesión nerviosa, acorde con la relativa lentitud de la degeneración walleriana.

Test de detección de estímulos

Su objetivo general es estimular el nervio en el foramen estilomastoideo y registrar la respuesta muscular provocada por la EMG.

- *Electroneuronografía (ENOG)*

La ENOG, test de Esslen [24] o EMG provocada realiza una estimulación supramaximal del nervio en su emergencia, con la ayuda de un electrodo bipolar *(fig. 3)*. El nivel de estímulo se calcula incrementando del 10 al 20 % el umbral de estimulación del lado sano. Se recomienda repetir el test para facilitar la sincronización de las fibras y para mejorar la reproductibilidad del examen. La amplitud del potencial de acción compuesto (PAC) registrado por un electrodo de superficie bipolar es representativa del porcentaje de fibras sincronizadas reclutadas no desnervadas. Se calcula pico a pico, comparando el registro con el lado sano. Se puede construir así una relación en la que el valor permite anticipar el porcentaje de desnervación *(fig. 4)*. Pero la noción misma de desnervación se superpone a la de neurotmesis y axonotmesis, dos situaciones cuyo pronóstico es muy diferente. En forma aislada, la ENOG no puede diferenciar ambos estados. El valor pronóstico de este examen es altamente reconocido; la evolución de las puntuaciones de la ENOG sería el dato más importante [26]. En cuanto a sus ventajas es de fácil realización y aporta elementos de decisión muy precoces, a partir del tercer día de instalación de la parálisis facial.

- *Estudio del reflejo trigeminofacial (reflejo del parpadeo)*

La estimulación supraorbitaria con una corriente constante de 0,1 ms de duración provoca una respuesta bilateral de parpadeo. El trazado EMG revela una respuesta precoz R1 ipsolateral, bi o trifásica oligosináptica y una respuesta R2 bilateral, polifásica, polisináptica [90]. La respuesta R1 oligosináptica es la más interesante porque comprende la totalidad del trayecto nervioso, desde el núcleo hasta el efector muscular. En una parálisis facial, está habitualmente ausente o con latencia aumentada; su reaparición es un elemento de buen pronóstico.

- *Estimulación antidrómica del nervio facial* [65]

Esta técnica registra la actividad del nervio facial proximal al foramen estilomastoideo, lo que permite, en teoría, una detección más precoz de los estigmas de la desnervación. La estimulación es retrógrada, inducida por un electrodo bipolar colocado 5 cm en el interior del conducto de Stenon. Utiliza estímulos apareados de polaridad invertida emitidos con una frecuencia de 10 Hz, y con una intensidad de 1 mA superior a la necesaria para la estimulación nerviosa. El registro de la actividad, en promedio, se realiza hacia arriba, con un electrodo colocado en la entrada del meato acústico externo. La persistencia de una respuesta bifásica, próxima a la respuesta trifásica normal, sería de buen pronóstico.

- *Estimulación magnética transcraneal* [91]

El interés de esta técnica reside en que estimula el nervio facial de manera muy proximal, en una zona comprendida entre el córtex motor y el foramen estilomastoideo, ayudando así a la detección precoz de los signos de sufrimiento nervioso. La estimulación se induce mediante impulsos breves, repetidos, originados en un imán aplicado sobre la región parietooccipital. El PAC se registra en un protocolo de ENOG. Un doble imán de diámetro más pequeño permite estimular el nervio facial en el foramen estilomastoideo y generar un segundo PAC, de latencia más corta, equivalente a un trazado de ENOG clásico. Un tercer imán, aplicado sobre la región frontal, es capaz de iniciar un reflejo de parpadeo *(fig. 5)*. Uno de los inconvenientes de esta técnica es el desconocimiento del sitio exacto de estimulación, aunque es probable que la porción laberíntica del nervio sea la más excitada. Más limitante todavía es la eventualidad de convulsiones inducidas o el riesgo de traumatismos sonoros producidos por el aparato sonoro de 160 dB SPL, entre 2 y 5 kHz.

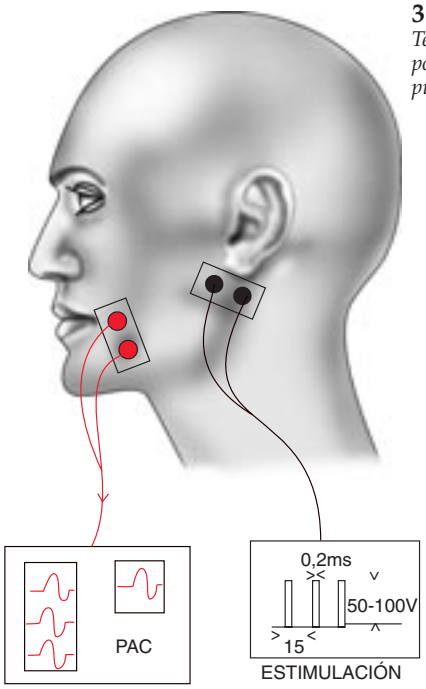

3 *Electroneuronografía. Técnica (según [24]. PAC: potencial de acción compuesto.*

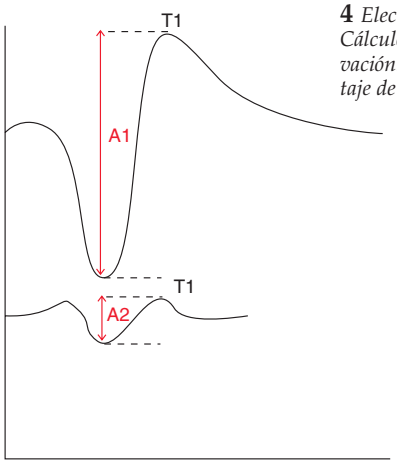

4 *Electroneuronografía. Cálculo de porcentaje de desnervación: A2/A1 x 100 ⇒ porcentaje de desnervación.*

Exploración antes de una anastomosis nerviosa

Antes de una anastomosis nerviosa, puede indicarse una EMG de detección, especialmente cuando ha pasado mucho tiempo desde la sección nerviosa. La EMG con aguja busca

© 2012 Elsevier Masson SAS. Tous droits réservés. - Document téléchargé le 30/09/2012 par Pérez Penny (423014)

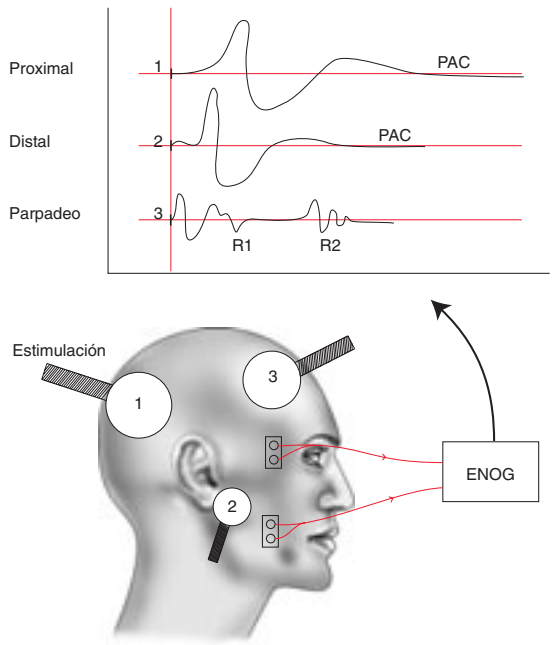

5 *Estimulación magnética transcraneal (según* [91]*). ENOG: electroneuronografía.*

entonces los potenciales de fibrilación, que son signo de actividad idiomuscular residual.

Monitorización intraoperatoria del nervio facial

Su función es, sobre todo, identificar el nervio dentro del contexto lesional y prevenir una estimulación intempestiva del cirujano. Se impone en la cirugía del meato acústico interno y del ángulo pontocerebeloso como elemento de observación, pero igualmente como instrumento de evaluación de la integridad nerviosa y del pronóstico [28, 77, 87]. Los requerimientos medicolegales podrían conducir a ampliar su uso a cirugías más corrientes (colesteatomas del oído medio, parotidectomía).

Se dispone de dos tipos de sistemas de monitorización: los aparatos basados en la detección mecánica (neumática o piezoeléctrica) de los movimientos de la cara, y los electromiógrafos que amplifican y registran los PAC. Los dos están acoplados a un sistema de estimulación. Los sistemas mecanorreceptores tienen el inconveniente de provocar falsas alarmas durante los movimientos pasivos de la cara, y los sistemas electromiográficos son, por otro lado, muy sensibles a las interferencias eléctricas (coaguladores bipolares, disectores ultrasónicos). Su uso simultáneo podría evitar estas dificultades [4].

■ *Exploración radiológica*

Para ser discriminativa, la tomografía computadorizada (TC) necesita una exploración de alta resolución de la pirámide petrosa, utilizando cortes de 1,2 mm a 0,5 mm en incidencias axiales y coronales nativas. Los escáner espiralados de multibarrido permiten cortes inframilimétricos, que afinan la caracterización y permiten, a partir de tomas axiales, realizar reconstrucciones de todos los planos del espacio, y particularmente de los planos de corte paralelos a los trayectos nerviosos [5].

La RM potenciada en T1 en espín-eco multicorte y en gradiente-eco volumétrico (toma de 3D), con inyección anterior y posterior de gadolinio, permite caracterizar el nervio facial normal y patológico [36]. El ganglio geniculado del nervio petroso y el comienzo de la porción timpánica, fuera de toda patología, puede ser observado en el 76 % de los casos en una toma de contraste moderado. Las secuencias bien potenciadas en T2 con toma volumétrica, como la secuencia *constructive interference in steady state* (CISS), son valiosas para observar el ángulo pontocerebeloso, el meato auditivo interno y su contenido vascular y nervioso, y para detectar tumores y problemas vasculonerviosos.

Evolución de las parálisis faciales

Cuando la neuropraxia es pura, lo que es habitual en las parálisis parciales, la recuperación ad integrum (grado I de House y Brackmann) comienza con el alivio del bloqueo de conducción y se completa en 3 a 5 semanas. En el caso frecuente de combinación de neuropraxia y axonotmesis, la regeneración axonal toma la ruta trazada por los túbulos conjuntivos viables restantes y se desarrolla una recuperación homogénea; es más rápida cuando la proporción de fibras en neuropraxia es mayor. Es de esperar un grado I o II en función de esta proporción.

En caso de neurotmesis, la pérdida de túbulos guía impide una regeneración armoniosa e induce falsas vías axonales y efapsis que afectan a las fibras motrices, origen de sincinesis y contracturas, y las fibras parasimpáticas. En las mejores condiciones, se obtiene un grado III. La degeneración walleriana distal se asocia a una muerte neuronal retrógrada que afecta al núcleo motor, y es más importante si la lesión es proximal [15]. Cuando hay una sección nerviosa, la pérdida neuronal es menor cuando la sutura es más precoz. Para progresar, la regeneración axonal debe encontrar frente a ella un extremo nervioso permeable. Si no, aparece un neuroma proximal y una degeneración distal. La colagenización de los túbulos tiene efecto sobre el extremo distal estancando toda eventual regeneración en un término aproximado de 4 años [92]. Las consecuencias de la desnervación sobre el lecho muscular son igualmente importantes y rápidas: los primeros estigmas de ruptura o de disociación de los miofilamentos aparecen 20 días después de la sección nerviosa. La degeneración fibrosa de las miofibrillas se instala y progresa lentamente con el paso de meses y años. Sin embargo, puede quedar incompleta durante decenas de años después de la desnervación, incluso en ausencia de actividad EMG [48, 81]. La inversión de tal proceso de involución fibrosa requiere la restauración de al menos 30 % de las unidades motrices [37]. Este es el objetivo establecido para un proceso de reanimación nerviosa.

Ya se trate de una regeneración axonal espontánea o guiada por un proceso quirúrgico, la función facial resulta deficiente en numerosos puntos:

— *Déficit motor residual:* tiene las consecuencias más penosas, especialmente a nivel del ojo y de la frente. Es consecuencia de un número insuficiente de unidades motrices activas y de un desequilibrio funcional entre los músculos agonistas y los antagonistas. El caso más representativo es el del músculo frontal en el que los antagonistas más poderosos inhiben la expresión clínica agonista, aunque se haya adquirido la reinervación electrofisiológica [80].

— *Sincinesias o movimientos asociados:* aparecen de manera tardía cuando la regeneración axonal está instalada y es eficaz. Es la expresión tanto de falsas vías como de efapsis, verdaderos cortocircuitos axonales en los cuales el influjo se transmite de un axón a otro fuera de toda sinapsis organizada [14]. De este modo, los movimientos de cierre del ojo se asocian con movimientos bucales parásitos, lo que es más frecuente que la inversa. Pueden agravarse después de varios años. Pueden aparecer de manera muy retardada, aunque parezca haberse logrado una recuperación armoniosa.

© 2012 Elsevier Masson SAS. Tous droits réservés. - Document téléchargé le 30/09/2012 par Pérez Penny (423014)

— *Contracturas musculares:* desvían la cara hacia el lado paralizado y, particularmente la comisura labial. El ojo parece más pequeño por la hipertonía del orbicular. Todo movimiento voluntario provoca una mueca y puede llegar a provocar un cierre ocular involuntario. El cuadro de espasmo completo, llamado postparalítico característico, es más raro.

— *Trastornos de la inervación parasimpática:* son frecuentes. El síndrome seco, en el que se asocian déficit de salivación y de lacrimación, se siente sobre todo a nivel ocular. Sumada a la lagoftalmía, agrava los trastornos conjuntivo-corneanos. El síndrome de lágrimas de cocodrilo se define como una secreción lagrimal inopinada que aparece con la ingestión alimentaria. Cuando es tardío, se explica por un error de la regeneración de las fibras salivales que siguen el nervio petroso mayor en lugar de la cuerda del tímpano [45] o, de una manera menos frecuente, por una regeneración aberrante de las fibras destinadas a la parótida, vehiculizadas en el nervio petroso superficial menor, y que se pierden en el nervio petroso mayor y luego en el ganglio pterigopalatino [6]. La primera teoría se aplica a las lesiones de la primera porción o del ganglio geniculado. La segunda, en cambio, se aplica a las lesiones puras de nervio petroso y pueden justificar una sección del nervio de Jacobson. Las efapsis, fuente de síndromes muy precoces, se ubican en el VIIbis o en la primera porción del nervio facial. Aparecen más fácilmente en las fibras parasimpáticas que son frágiles y poco mielinizadas (80 %) [78].

— *Repercusión psicológica:* la expresión facial es una forma esencial de comunicación no verbal. Su carencia acentúa el sentimiento de aislamiento en el paciente, a lo que se agrega la apariencia grotesca de sus gestos faciales. La imagen de sí mismo es esencial en la vida social, por ello es fácil concebir la gravedad de la herida en el ego del paciente, aunque el médico juzgue mínima la lesión.

Parálisis faciales postraumáticas *(fig. 6)*

TRAUMATISMOS DEL PEÑASCO

Uno de cada cinco traumatismos craneales está asociado a una fractura del peñasco [33], de los cuales entre el 7 y el 50 % se complican con una disfunción facial [9, 16, 71]. Raramente la lesión es bilateral (2,5 %), después de un traumatismo por compresión. El traumatismo es generalmente consecuencia de un accidente en la vía pública (75 % de los casos) y en menor proporción producto de accidentes de trabajo, deportivos o domésticos. Se trata, en general, de pacientes jóvenes (30 años en promedio). El choque suele ser suficientemente importante como para provocar una conmoción cerebral con pérdida inicial de conocimiento (77 % de los casos). Esta gravedad inicial es causa de un retraso en el diagnóstico y en el tratamiento de la parálisis facial por el especialista. Su incidencia está en neta regresión a partir de la mejora de la seguridad pasiva de los vehículos (cinturón de seguridad, airbag, casco para los motociclistas).

Desde el primer examen, a pesar del contexto, se debe dar gran importancia al carácter completo o incompleto de la parálisis y sobre todo al retardo en la aparición. En un paciente comatoso que presente una otorragia, es de cierta ayuda la maniobra de Pierre Marie y Foix.

Si es posible, debe realizarse una otoscopia con microscopio para buscar y evaluar un hemotímpano, una perforación timpánica con eventual otorrea de líquido cefalorraquídeo. El examen de los otros nervios craneales debe realizarse con cuidado. El examen audiométrico es muy valioso para detectar un traumatismo laberíntico asociado. Una evaluación topográfica completa la evaluación clínica. El examen radiológico

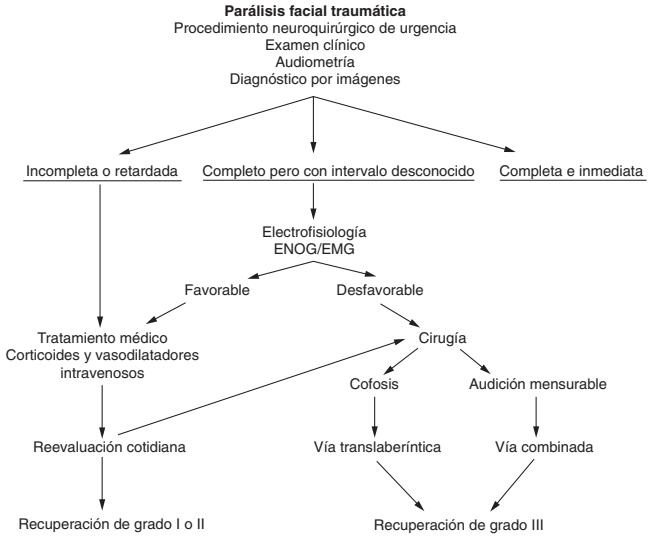

6 *Algoritmo de decisiones frente a una parálisis facial traumática. ENOG: electroneuronografía. EMG: electromiografía.*

es una segunda prioridad diagnóstica: debe ser realizado en las mejores condiciones posibles, para obtener cada vez que sea posible una cartografía hiperselectiva del peñasco que permita explorar el trazos del nervio facial intrapetroso.

Este examen permite individualizar:

— las *fracturas extralaberínticas,* caracterizadas por un trazo de fractura longitudinal que preserva el laberinto y compromete el canal facial en el nivel del ganglio geniculado. A menudo se asocian trazos transversales;

— las *fracturas laberínticas* que cortan en forma transversal el eje mayor del peñasco, atraviesan el laberinto posterior (vestíbulo) y cruzan el nervio en el nivel de su porción timpánica.

La otoscopia también puede mostrar otras lesiones que tienen gran importancia para el tratamiento del paciente:

— un trazo que irradie a través del agujero rasgado y el esfenoides y exponga a una fístula carotidocavernosa;

— un neumolaberinto que sugiere una fístula laberíntica por fractura laberíntica o lesión estapedia;

— un trazo que irradia a través del foramen yugular, a veces responsable de un neumobulbo yugular y de una parálisis de los nervios mixtos;

— una brecha osteomeníngea señalada por un desnivel fracturario del tegmen o de la corteza posterior y por una neumoencefalia;

— un trazo de fractura contralateral frecuente sin signos clínicos evidentes;

— una fractura del clivus, siempre asociada a una fractura bilateral de los peñascos y constante en caso de diplejía facial.

La electrofisiología es siempre la tercera etapa de una evaluación diagnóstica. No es obligatoria si la parálisis facial es total. Cuando el paciente es tratado antes del 14º día, la ENOG tiene todo su valor, con la condición de que se realice 3 días después del traumatismo. Finalizada la segunda semana, es preferible la EMG de detección y la estímulodetección, porque es más fiable y reproducible.

Realizada la evaluación, deben considerarse tres situaciones *(fig. 7):*

— *la parálisis facial es incompleta o retardada* (40 % de los casos): se establece el tratamiento farmacológico. Se indica una corticoterapia (metilprednisolona 2 a 3 mg/kg/día) contra la inflamación y se asocia un tratamiento vasodilatador dirigido a combatir la isquemia de los vasa nervorum. Debe

© 2012 Elsevier Masson SAS. Tous droits réservés. - Document téléchargé le 30/09/2012 par Pérez Penny (423014)

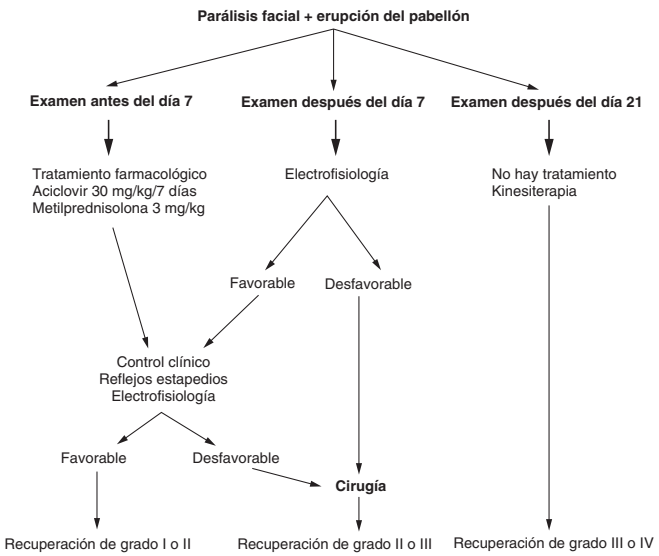

7 *Algoritmo de decisiones ante una parálisis facial zosteriana.*

destacarse el mal pronóstico de la evolución espontánea de las parálisis faciales parciales o retardadas [86]. El paciente debe examinarse en forma cotidiana durante las tres primeras semanas, teniendo en cuenta el riesgo de agravación secundaria. El pronóstico de estas parálisis es excelente, incluso si el 50 % de ellas es subtotal. Más del 95 % de los pacientes recuperan una función facial normal (grado I);

— *la parálisis facial es completa pero el intervalo de instalación es desconocido* (30 % de los casos): la elección terapéutica se basa en la electrofisiología y en el diagnóstico por imágenes. El agravamiento o la desnervación y la existencia de un trazado que afecte al trayecto del nervio facial son argumentos a favor de una exploración quirúrgica;

— *la parálisis facial es inmediata, completa* (30 % de los casos) *y asociada a un perfil electrofisiológico de neurotmesis,* en la cual los datos están a menudo correlacionados: se debe proponer al paciente una exploración quirúrgica. En caso de fractura laberíntica y por lo tanto de sordera total, la exploración se realiza por vía translaberíntica: se descubre en general una fractura transversal asociada a una franca sección nerviosa que requiere sutura [13, 25]. Si la audición se ha conservado, aunque sea parcialmente, la exploración del nervio y su descompresión son realizadas por vía combinada (89 %). Se accede a la porción laberíntica, al ganglio geniculado y al segmento inicial de la porción timpánica del nervio por vía subpetrosa extradural. El resto del nervio facial intratemporal se expone hasta el foramen estilomastoideo por una vía transmastoidea. Algunos autores han propuesto un acceso del ganglio geniculado por una vía puramente transmastoidea, asociada a una desarticulación osicular [72, 89]. Aunque seductor, este acceso se revela muy estrecho para exponer el foramen meatal y tratar pérdidas importantes de sustancia nerviosa [9, 23].

Con frecuencia, el nervio está lesionado en el nivel del ganglio geniculado [39]. Los otros segmentos raramente son afectados de manera aislada. La contusión por aplastamiento o estiramiento, a la que se asocia edema y hematoma de la vaina, es la constatación más frecuente. Frente a esta situación, solamente es necesaria la descompresión nerviosa, sin abertura del epineuro para no agravar los trastornos isquémicos. Se descomprime el nervio hasta el foramen meatal donde el sufrimiento nervioso es potencialmente más grave. El resultado funcional obtenido es mejor cuanto más precoz es el procedimiento, evitando el paso de la axonotmesis a la neurotmesis. Sin embargo, esta necesaria rapidez de acción debe tener en cuenta el riesgo neuroquirúrgico propio del acceso a una zona contusa que es a menudo sitio de un hematoma extradural. Después de un año, la recuperación es satisfactoria (grado II o III) en el 60 al 83 % de los casos, según la importancia de las lesiones iniciales [9, 16].

La sección nerviosa es poco frecuente (13,5 % de los casos). Requiere un desbridamiento nervioso y en caso de intervención tardía, la resección del neuroma existente. A menudo, es preferible un injerto en «puente», suturado o adherido con fibrina, el injerto puede ser un fragmento proveniente del nervio auricular mayor o de un trozo del nervio sural. En esta situación, la mejor recuperación que puede obtenerse es de grado III. Un análisis de la literatura muestra un 82 % para los grados III-IV y un 18 % de grados V-VI. En raras situaciones, la imposibilidad de encontrar un extremo proximal confiable lleva a realizar una anastomosis hipoglosofacial (2 % de los casos).

TRAUMATISMOS PENETRANTES

Los daños asociados son mucho más graves, e incluyen una importante proporción de secciones nerviosas [9]. Un injerto en cable es generalmente necesario y a menudo produce resultados menos favorables que en traumatismos cerrados. Hay unanimidad respecto a la mediocridad de los resultados observados; solamente un 60 % de los pacientes obtienen un resultado satisfactorio de grado III o IV. Los proyectiles de armas de fuego provocan sin duda las lesiones hísticas más profundas y extensas, que vuelven más difícil la regeneración axonal. Se asocian los daños del impacto directo del proyectil sobre el nervio, su fragmentación, la fractura asociada del peñasco, la contusión, la isquemia producida por la explosión y, finalmente, la elevación de la temperatura. El sitio lesional es con frecuencia timpánico y mastoideo; los proyectiles susceptibles de lesionar el ganglio geniculado son habitualmente letales.

PARÁLISIS FACIALES YATRÓGENAS

La evolución de las técnicas y los conocimientos ha reducido considerablemente la frecuencia de las parálisis faciales postoperatorias (0,06 % según Hermann [42]). El pronóstico es muy diferente según el sitio lesional y el carácter inmediato o tardío del síntoma. Dentro de la cirugía otológica, el colesteatoma es la patología que origina más de la mitad de los casos [42]. La realización de un vaciamiento petromastoideo puede conducir a una lesión nerviosa a nivel de la porción timpánica, o más frecuentemente, en la porción mastoidea, al hundir el muro del facial. En la cirugía de técnica cerrada, están más expuestos el codo del nervio o la porción mastoidea después de una timpanotomía, especialmente en caso de una neumatización leve. La porción timpánica, si queda descubierta, puede ser levantada y lastimada luego de la exéresis de la matriz colesteatomatosa.

La cirugía de las otitis crónicas no colesteatomatosas y de las mastoiditis no están exentas de riesgo, dado que la inflamación modifica los puntos de orientación anatómicos. La cirugía estapedia puede ser causa de una mala posición o de una simple dehiscencia nerviosa.

El tratamiento quirúrgico de las agenesias mayores del oído pone en peligro la integridad de un nervio facial en mala posición en el 20 al 30 % de los casos, particularmente cuando el oído tiene implantación baja y el hueso temporal es poco desarrollado [46]. Aun en manos experimentadas, la conductoplastia puede originar, en el 1 al 10 % de los casos, una afección más o menos completa de la movilidad facial [8, 46].

© 2012 Elsevier Masson SAS. Tous droits réservés. - Document téléchargé le 30/09/2012 par Pérez Penny (423014)

En el marco de la cirugía otoneurológica, la lesión del nervio facial es la más frecuente. El nervio está más expuesto cuando se ha quitado el epineuro, lo que ocurre en el ángulo pontocerebeloso y en el meato auditivo interno y, en menor grado, en la porción laberíntica. En el peñasco, la transposición nerviosa, especialmente posterior, fragiliza el nervio agregando al traumatismo nervioso el sacrificio de las arterias geniculadas. La transposición anterior, utilizada en las vías de Fisch, puede no tener consecuencias si la porción timpánica pudo conservarse en su sitio. Sin duda, el instrumento más agresivo es la fresa, cuyo efecto deletéreo puede llegar a escarificar el epineuro ocasionando la pérdida extensa de sustancia por efecto de enrollamiento. Los instrumentos de disección (puntas, ganchos), los bisturíes, las microtijeras tienen un efecto menos dañino. Los traumatismos térmicos por coagulación intempestiva, cauterización o el uso del láser (otoespongiosis) y los químicos (cauterización) provocan lesiones graves y extensas, difíciles de evaluar.

Los traumatismos penetrantes requieren una exploración quirúrgica de urgencia. La regla que se impone es que toda parálisis facial de aparición inmediata en el postoperatorio debe conducir a una exploración quirúrgica rápida. En el difícil contexto de volver precozmente a un campo quirúrgico ya intervenido, conviene apreciar la importancia de las lesiones nerviosas y su extensión proximal y distal al punto de lesión. En todos los casos, la reparación anatómica debe ser cuidadosa y evitar asociar a las lesiones anatómicas las lesiones isquémicas por movilización excesiva del nervio fuera del conducto. Los resultados dependen de la importancia de la lesión inicial. En caso de lesión mínima no se necesita más que una simple descompresión y se alcanza un grado I a III en las tres cuartas partes de los casos [38]. En caso de injerto, no se obtiene más que un grado III en tres de cada cuatro casos.

En la cirugía de los tumores parotídeos, la afectación de la función facial es parcial, siempre inmediata, con riesgo de agravarse con el paso de los días por el efecto de la isquemia del nervio. Aparece sobre todo en las exéresis exhaustivas de la glándula, con disección y movilización de ramos nerviosos, y sobre todo en reintervenciones quirúrgicas. En general, la parálisis retrocede en pocas semanas. Las secciones accidentales del tronco del nervio facial o de una de sus ramas pueden ser objeto de una sutura o de una adhesión con fibrina con excelentes posibilidades de éxito, con la condición de que el procedimiento se realice en forma inmediata. Las mismas consideraciones pueden hacerse respecto a las lesiones nerviosas que aparecen como consecuencia de un lifting, en los cuales el ramo mentoniano y el ramo frontal son los más expuestos. La reparación de secciones tronculares no permite obtener más que un grado III.

Las parálisis faciales postoperatorias tardías pueden observarse en todas las circunstancias citadas (cf. supra). Son relativamente frecuentes dado que son citadas en el 0,2 % de las cirugías del oído medio, 11 al 38 % de la cirugía del neurinoma del acústico, 1 al 4 % de las cirugías del implante coclear. Aparecen en general entre 8 y 10 días después de la intervención. Su significación y pronóstico son muy diferentes. Recientemente, se ha podido involucrar en su génesis, más que un simple proceso inflamatorio, la reactivación de un virus herpes simplex de tipo I (HSV1) [34]. El traumatismo, y sobre todo, el estiramiento de las fibras parasimpáticas sensitivas serían la razón de esta reactivación viral. El tratamiento habitualmente aconsejado es una corticoterapia en altas dosis (3 mg/kg/día de prednisona o su equivalente). Ciertos autores aconsejan asociar un tratamiento antiviral con aciclovir. El pronóstico es bueno si el tratamiento es precoz.

Parálisis faciales tumorales

El desarrollo de un tumor sobre el trayecto del nervio facial provoca típicamente una parálisis de instalación progresiva. Pero también hay que desconfiar de una parálisis facial aguda, sobre todo recidivante.

PATOLOGÍAS BENIGNAS

Neurinoma del nervio facial

Este tumor raro (0,8 % de los tumores intrapetrosos) puede nacer sobre todo el trayecto nervioso, aunque afecta más a menudo a la porción timpánica y al ganglio geniculado. A menudo compromete el segmento timpánico (48 % de los casos), la porción laberíntica (42 %) y puede penetrar en el meato auditivo interno (30 %) [53]. Raramente invade la región parotídea. En general, los signos otológicos acompañan una parálisis de instalación muy progresiva, a veces precedida de un espasmo. Las formas limitadas al meato auditivo interno y al ángulo pontocerebeloso deben sugerir un neurinoma del acústico, lo mismo que un pequeño déficit facial o un espasmo. La TC en ventana ósea muestra una imagen de osteólisis regular, centrada en el conducto facial que continúa a lo largo del trayecto nervioso, a veces acompañada de osteocondensación periférica. La RM confirma el diagnóstico mostrando una isoseñal en T1 fuertemente realzada con la inyección. La exéresis quirúrgica no es aconsejable si el volumen tumoral no es amenazante y si la parálisis facial es incompleta, dado que ella implica un injerto nervioso.

Colesteatoma intrapetroso

Puede ser primitivo o adquirido, se manifiesta en un adulto, en el 50 % de los casos, por una parálisis facial de aparición progresiva.

La otoscopia puede ser normal o revelar una imagen blanquecina retrotimpánica, esencialmente epitimpánica. La parálisis puede asociarse con una sordera de transmisión, mixta o de percepción pura. Es frecuente la presencia de vértigos, relacionados con una erosión de la cápsula ótica. La TC revela una lesión lítica no realzada, típicamente situada alrededor del ganglio geniculado, ampliando el conducto facial hacia arriba y hacia abajo, erosionando el techo de la cóclea e invadiendo a veces el epitímpano. La RM confirma el diagnóstico mostrando una isoseñal en T1, heterogénea, no realzada, y una hiperseñal importante en T2. El tratamiento quirúrgico de exéresis y de descompresión nerviosa es una urgencia.

El colesteatoma adquirido del oído medio es a veces el origen de una parálisis facial (entre el 0,8 y el 1,7 % de los casos) en el curso de una sobreinfección [69].

Otras lesiones

— *Hemangioma cavernoso*

Se desarrolla esencialmente en la región del ganglio geniculado. El diagnóstico diferencial con el neurinoma del nervio facial se basa en la TC, que revela una osteólisis muy particular, en «panal», mal limitado, asociado a calcificaciones. La RM muestra la lesión en forma de una isoseñal en T1 muy realzada. Presenta espontáneamente, a diferencia del neurinoma, una hiperseñal en T2 [58]. El tratamiento es quirúrgico [50]. El tumor se desarrolla, al menos al comienzo, alrededor del nervio y su epineuro; a veces, es posible preservar la continuidad.

— *Paragangliomas yugulares avanzados*

De diagnóstico fácil en la otoscopia.

© 2012 Elsevier Masson SAS. Tous droits réservés. - Document téléchargé le 30/09/2012 par Pérez Penny (423014)

— *Meningiomas intrapetrosos*

Más raros, frecuentemente se manifiestan por una parálisis facial inaugural.

— *Adenomas del oído medio*

Son verdaderos tumores neuroendocrinos benignos, histológicamente cercanos a los paragangliomas. Están muy adheridos a la porción timpánica del nervio facial de la cual son fácilmente disecables.

— *Neurinomas del acústico*

Son los más frecuentes pero raramente se presentan en forma de una parálisis facial, salvo en el caso de una forma quística o de una hemorragia intratumoral. La parálisis facial raramente es grave y la mayoría de las veces se presenta como un espasmo del hemirrostro o un parpadeo extraño.

TUMORES MALIGNOS

Los cánceres parotídeos son los tumores más frecuentes. El diagnóstico es clínico. Se puede tratar de un carcinoma epidermoide, de adenocarcinomas quísticos, etc. El tratamiento es quirúrgico, basado en una amplia resección y asociado a un injerto nervioso.

El carcinoma epidermoide del meato auditivo externo debe pensarse ante una otorrea crónica, con dolor y aspecto de tumor intrameático. La presencia de una parálisis facial es de muy mal pronóstico.

Las metástasis intrapetrosas se caracterizan frecuentemente por una parálisis facial inaugural asociada a dolores trigeminales. Los antecedentes, el contexto clínico y radiológico permiten confirmar el diagnóstico.

Las metástasis meníngeas del ángulo pontocerebeloso son muy raras. La parálisis facial es inaugural, asociada a un síndrome audiovestibular brutal. La RM revela un síndrome tumoral del ángulo pontocerebeloso heterogéneo muy sospechoso, aunque el diagnóstico se establece mediante la punción lumbar con análisis citológico del LCR, más que con la biopsia quirúrgica, fuente de aceleración del proceso de meningitis carcinomatosa. El pronóstico es sombrío.

Parálisis faciales infecciosas

El contexto infeccioso general permite a menudo relacionar la parálisis con su etiología.

OTITIS MEDIA AGUDA Y OTOMASTOIDITIS

La frecuente denudación de la porción timpánica expone al nervio facial a la agresión de agentes infecciosos en caso de supuración de zonas vecinas. La incidencia de parálisis faciales otíticas ha disminuido gracias al buen uso de los antibióticos (0,19 % [68]). Los gérmenes que se encuentran con más frecuencia en las otitis son: *Haemophilus influenzae,* pneumococo y otros estreptococos, estafilococo, etc. Raramente el déficit es total pero puede serlo si el tratamiento no se realiza rápidamente. Consiste, como mínimo, en una paracentesis con tomas bacteriológicas asociadas a un tratamiento antibiótico parenteral con cefalosporinas de tercera generación, o adaptado al germen descubierto. Se aconsejan corticoides (1 mg/kg de prednisona o su equivalente), no sin haber descartado toda complicación de supuración por vecindad. En caso de mastoiditis asociada, una mastoidectomía es a menudo necesaria, evitando toda exploración del conducto facial. El pronóstico depende de la intensidad de la parálisis inicial y de la rapidez del tratamiento.

OTITIS EXTERNA MALIGNA O NECROSANTE PROGRESIVA

Se trata de una osteítis extensiva, con un punto de partida cutáneo, que se difunde al hueso timpánico y luego al peñasco [57]. La evolución natural es grave, incluso letal; no es exclusiva de sujetos inmunodeprimidos. La diabetes grave, el síndrome de inmunodeficiencia adquirida (SIDA), y las hemopatías están en primer plano. A veces, la causa es la edad avanzada. El germen responsable es *Pseudomona aeruginosa* casi exclusivamente. El compromiso del nervio facial es un signo de gravedad que precede, concomitante o sucesivamente, al de los nervios mixtos u oculomotores, lo que sugiere un avance del proceso a través del apex petroso. Desde el punto de visto clínico, la parálisis se asocia con un cuadro de otitis externa grave hiperálgica. El diagnóstico, sugerido por la supuración abundante, pólipos y granulomas surgidos en el piso del meato, se confirma por la TC que evidencia una osteólisis del tímpano. La RM evalúa la extensión a los tejidos blandos cervicales, a las meninges y a la punta del peñasco. La gammagrafía con tecnecio confirma los remanentes óseos. La gammagrafía con galio, más específica, se ha propuesto para controlar la regresión del proceso osteítico [57]. El tratamiento debe ser prolongado, y basarse en antibióticos por vía endovenosa: las quinolonas y las cefalosporinas de tercera generación se asocian, en función del antibiograma.

Es posible que la oxigenoterapia hiperbárica permita acortar el tratamiento [57]. El pronóstico de las parálisis faciales asociadas es muy desfavorable si el tratamiento no puede ser establecido antes de que se instale la desnervación. Raramente se obtiene una recuperación superior a un grado IV. Si el proceso de destrucción ósea y nerviosa ha prevalecido, la fibrosis frena la regeneración axonal, ya debilitada a causa del estado general del paciente.

ENFERMEDAD DE LYME

El agente bacteriano responsable de la enfermedad de Lyme es la espiroqueta transmitida por las garrapatas, *Borrelia burgdorferi* [111]. La parálisis facial es frecuente en la segunda fase de la enfermedad (24 % de los casos). La orientación clínica se basa en la existencia de picaduras de garrapatas en zona endémica algunas semanas antes, y busca antecedentes de eritema migratorio. La enfermedad es rara en otoño y en invierno. La punción lumbar podría mostrar un aspecto de meningitis linfocítica. La serología no siempre es fiable, pero la ausencia de anticuerpos de tipo inmunoglobulinas IgG o IgM en sangre o en LCR por el método *enzyme-linked immunosorbent assay* (Elisa) permite, por el contrario, descartar el diagnóstico. Varios son los antibióticos activos sobre *Borrelia burgdorferi:* amoxicilina, cefalosporinas de tercera generación, tetraciclina, eritromicina, etc. Deben prescribirse por un período de 2 semanas. El pronóstico de la parálisis facial es bueno bajo tratamiento farmacológico.

SÍNDROME DE INMUNODEFICIENCIA ADQUIRIDA

La parálisis facial puede revelar la infección por el virus de la inmunodeficiencia humana (HIV) [54]. Una diplejía puede aparecer en un contexto de polirradiculoneuritis. El pronóstico funcional de estas parálisis es bueno.

OTITIS TUBERCULOSA

La tuberculosis del oído medio es rara, aunque se observa un resurgimiento de la enfermedad tuberculosa desde hace algunos años en una población de riesgo. La afección de la función facial se describe en el 15 al 30 % de los casos, con una particular susceptibilidad en el niño. Es el primer diag-

© 2012 Elsevier Masson SAS. Tous droits réservés. - Document téléchargé le 30/09/2012 par Pérez Penny (423014)

nóstico que se debe tener en cuenta ante una parálisis facial asociada a una otitis crónica no colesteatomatosa [22]. Es de mal pronóstico en razón de la demora diagnóstica, de la lentitud de acción de la antibioticoterapia y de las dificultades para la elección terapéutica. El diagnóstico positivo se basa en el aislamiento del bacilo de Koch por las técnicas clásicas o de manera más sensible y rápida, mediante la *polymerase chain reaction* (PCR). En caso de ineficacia del tratamiento farmacológico sobre la parálisis facial y de signos electrofisiológicos de mal pronóstico, puede discutirse un tratamiento quirúrgico de descompresión para disminuir la duración del sufrimiento nervioso.

ZOSTER DEL GANGLIO GENICULADO

Todavía llamado síndrome de Ramsay-Hunt, se origina en la reactivación del virus varicela zoster (VZV), que se había instalado en las células ganglionares sensitivas del nervio facial en el momento de la primoinfección varicelosa. En la mayoría de los casos, se observa una erupción vesiculosa patognomónica en la zona sensitiva de Ramsay-Hunt. A veces, la erupción puede ser muy discreta, resumiéndose a una sola vesícula ubicada en la pared del meato auditivo externo. Podría sospecharse ese diagnóstico si se realiza en forma precoz una PCR del líquido vesicular, o en su defecto, con lágrimas o con saliva, líquidos en los cuales el ácido desoxirribonucleico (ADN) viral puede ser detectado en la mayoría de los casos [29]. La erupción siempre está precedida por dolores violentos y sensaciones de quemadura auricular y periauricular. Puede estar acompañada o precedida por un edema importante que sobrepasa la región parotídea. La parálisis facial se instala al mismo tiempo que el edema o lo precede de manera engañosa. Se agrava rápidamente y se acompaña a menudo con vértigos rotatorios, acufenos y sordera, haciendo pensar en una afección conjunta del nervio vestibulococlear. No es raro un compromiso poliganglioneurítico más vasto, asociando déficit homolaterales del nervio trigémino, de los nervios mixtos, y erupciones en los territorios cutaneomucosos correspondientes. Las cefaleas son frecuentes, y revelan una participación meníngea. La parálisis facial zosteriana se caracteriza entonces por una sintomatología clínica abundante y una gravedad importante. La evolución espontánea deja secuelas motrices en el 79 % de los casos (sobre 116 casos seguidos sin tratamiento) [70]. El tratamiento antiviral con aciclovir, agente virostático activo sobre el virus del grupo herpes en fase de replicación, está validado siempre que se aplique dentro de los tres primeros días de la parálisis [17, 20]. Después del séptimo día, no parece ofrecer mejor pronóstico que la evolución espontánea. La droga debe ser administrada en una dosis de 30 mg/kg/día para pasar la barrera hematoencefálica. La poca eficacia del producto por vía oral (15 al 25 %) conduce a utilizar la vía parenteral [20]. Se debe asociar una corticoterapia, que no comporta un riesgo específico (2 mg/kg/día, dosis decreciente desde el 3º hasta el 10º día). En el caso de las parálisis faciales vistas de manera tardía, o en caso de mala evolución clínica y electrofisiológica, puede pensarse en una descompresión, según las mismas reglas de las parálisis faciales postraumáticas [16].

OTRAS AFECCIONES VIRALES

La parálisis facial puede evolucionar en un contexto en el que se sospecha una afección viral. Tal es el caso de la mononucleosis infecciosa grave, que se presenta a menudo en forma de diplejías y de las infecciones de citomegalovirus. Igualmente, es el caso de la rubéola, las paperas, la hepatitis B, la gripe, el adenovirus y después de la vacunación antirrábica. En estos casos, la parálisis facial se integra dentro de una multineuritis.

Parálisis facial a frigore o idiopática

La parálisis facial a frigore o enfermedad de Charles Bell es frecuente. Su incidencia es de 20 casos por 100 000 habitantes/año. Es la forma más común de parálisis facial (seis a ocho de cada diez casos). El conocimiento de esta parálisis ha llevado a muchos autores a no hablar de parálisis facial idiopática sino de parálisis facial herpética [1]. Un conjunto de argumentos clínicos, paraclínicos y de aproximaciones experimentales recientes convergen para proponer como causa un resurgimiento del HSV1 [31]. Así, Murakami ha podido poner en evidencia fragmentos de ADN viral en el líquido perineural de la porción mastoidea del nervio y en el músculo auricular posterior después de descompresiones nerviosas en fase aguda. Más impactante es la elaboración de modelos animales de parálisis facial después de la inoculación de HSV1 en el oído o en la lengua del ratón [84]. En el mismo sentido, estudios clínicos demuestran una eficacia mayor para tratamientos con aciclovir y prednisona que con prednisona sola [1]. Para algunos autores, las pruebas acumuladas son suficientes para hablar de causalidad [75]. Para otros, el hecho de que el modelo animal sea un modelo de primoinfección no le permite ser totalmente afirmativo. Sólo la evidencia de ácido ribonucleico mensajero (ARNm), que revela la presencia del virus en replicación a distancia del ganglio geniculado permitiría una conclusión definitiva. El escenario invocado se puede superponer al demostrado para el VZV y el zoster del ganglio geniculado. Todo se debería al resurgimiento viral del HSV1, tanto en las células sensitivas del ganglio geniculado como en aquellas que hacen estación en él, a partir de un empeoramiento del estado general, un choque vasomotor, una exposición al frío, un traumatismo de fibras nerviosas, aunque mínimos. Es probable que el HSV1 no sea el único responsable de la familia de los herpes y que también pueda ser el resurgimiento del VZV (zona «sine herpete») o del virus de Epstein Barr. El efecto neuropatógeno está en relación con la inflamación y con los fenómenos autoinmunes que agreden a la vaina de mielina [43]. El carácter muy localizado de estos fenómenos podría explicar por qué no se hallan de modo constante indicios serológicos. Resulta difícil explicar la rareza de recidivas en comparación con la banalidad de reinducciones virales en el ganglio de Gasser (herpes labial).

La evolución natural de las parálisis a frigore es bien conocida [2, 70]. Sólo el 71 % de los pacientes recobran una función facial normal y el 16 % tienen secuelas motrices en las que se asocian espasmos y sincinesias. Sin duda, las formas graves son aquellas en las que la instalación es rápida y completa desde el principio. Los argumentos ENOG a favor de un fuerte porcentaje de desnervación se pueden recoger desde el tercer día y comparar al final. Por lo demás, pocos exámenes paraclínicos son necesarios; la RM no tiene un valor pronóstico demostrado. Revelaría en T1 con inyección de gadolinio, como en el zoster, aunque de manera menos frecuente, una hiperseñal que va del meato auditivo interno al ganglio geniculado. No hay paralelismo entre la intensidad de la señal manifestación de la inflamación, la ruptura de la barrera hematoencefálica y la gravedad de la enfermedad [7]. La hiperseñal puede persistir incluso durante varios meses después de una curación completa. Salvo duda dignóstica sobre el contexto clínico, sobre el modo de instalación o en caso de evolución desfavorable, el examen por TC no tiene indicación sistemática.

La serología muestra excepcionalmente una seroconversión (en el 3,7 % de los casos), dado que se trata en general de una reinducción viral. A menudo, es posible encontrar, con dos semanas de intervalo, un ascenso de los títulos de IgG en relación con valores sanguíneos previos, o de LCR, tanto para HSV1 como para VZV. Este último parece detectable

© 2012 Elsevier Masson SAS. Tous droits réservés. - Document téléchargé le 30/09/2012 par Pérez Penny (423014)

por este medio en un 17 % de los casos [27]. Otros autores proponen investigar el ADN viral por PCR en muestras salivales dentro de los tres primeros días [29]. Ellos confirman una prevalencia idéntica de VZV en la parálisis facial a frigore (17 %), el virus no se detecta cuando aparecen los datos serológicos. Parece entonces que el HSV1 y VZV se replican y son identificables solamente dentro de los tres primeros días de la infección, lapso en general vencido al momento de la consulta del paciente. Este fenómeno obliga a la precocidad del tratamiento antiviral, si es que éste debe indicarse.

Estas nuevas nociones no han permitido establecer una norma terapéutica. Del mismo modo, parece discutible la utilidad de un tratamiento en las formas parciales no agravadas que se recuperan totalmente de manera espontánea. La controversia se halla alrededor del tratamiento de las parálisis faciales graves. Si se tiene en cuenta el pequeño número de estudios controlados exentos de sesgos metodológicos, parece que solamente la corticoterapia ha sido realmente evaluada [74]. Puede ser única o integrada en un protocolo que asocie promotores de la microcirculación capilar, como el protocolo de Stennert que actualmente es muy utilizado [79]. Este asocia durante 10 días la administración parenteral, decreciente cada dos días, de metilprednisolona, de 3 mg/kg a 0,3 mg/kg, perfusión de dextrano (500 ml/día) y administración de pentoxifilina (2 a 3 ampollas/día), reemplazada luego por metilprednisolona oral en dosis decrecientes durante 8 días (4 a 1 comprimidos/día). Los corticoides tienen el poder de actuar en forma potente tanto sobre el factor responsable de la compresión inflamatoria vascular como sobre el proceso autoinmunitario provocado en la mielina. Los pacientes tratados presentan un pronóstico sensiblemente mejor de los que no lo han sido. La etiología viral del herpes ha llevado a algunos autores a evaluar la eficacia del aciclovir además de los corticoides [1, 19, 41]. El tamaño limitado de las cohortes estudiadas, incluyendo pacientes muy diversamente afectados, no permite afirmar su utilidad real. Falta, a la fecha, un estudio aleatorizado controlado que estudie la evolución, bajo tratamiento, de formas graves únicamente, de las que se sabe que una mayoría evoluciona desfavorablemente. Por otro lado, esta gravedad no siempre es previsible los tres primeros días en los que se debe establecer el tratamiento [1, 41]. A la espera de este estudio prospectivo, de difícil realización, no parece posible hoy recomendar el tratamiento antiviral en la parálisis facial a frigore, aun cuando hay un gran número de argumentos a favor de su utilidad.

También es difícil, en este contexto, evaluar el papel de la descompresión quirúrgica. Un estudio reciente tiende a revivir esta cirugía, hasta hoy objeto de controversias por sus riesgos y por la evolución habitualmente favorable de los síntomas [31]. Parece evidente que, para ser útil, la descompresión debe ser precoz y realizarse dentro de las dos primeras semanas. La RM no ofrece argumentos pronósticos [40]; la ENOG permanece en el centro de la decisión terapéutica, con sus imperfecciones y su reproductibilidad inconstante. Salvo casos muy demostrativos por la gran gravedad inmediata y por su ausencia de reacción al tratamiento farmacológico, faltan argumentos que aconsejen su uso.

Formas clínicas particulares

FORMAS BILATERALES

Su etiología más frecuente es el síndrome de Guillain-Barré, que conviene descartar de entrada ante el carácter progresivo y ascendente de los signos deficitarios neurológicos [73]. El diagnóstico clínico es corroborado por la EMG y la RM. El pronóstico de la parálisis facial es bueno, aunque la recuperación a veces puede ser lenta. Este diagnóstico debe ser descartado de urgencia; una diplejía facial debe llevar a una punción lumbar y a un examen de RM. Entre las numerosas etiologías, conviene recordar en el adulto la enfermedad de Lyme y la esclerosis en placas. La RM permite igualmente detectar una multineuritis viral, un infarto del tronco cerebral, una carcinomatosis meníngea asociada en general a otras afecciones neurológicas, etc. La neurofibromatosis de tipo II, las leucemias, las parálisis faciales idiopáticas bilaterales son excepcionales. A veces se integran en el síndrome de Melkersson-Rosenthal.

SÍNDROME DE MELKERSSON-ROSENTHAL

Es raro y de etiología desconocida. Clásicamente, se asocian parálisis facial recidivante o en báscula, edema unilateral del rostro o de los labios y lengua con aspecto agrietado, sugerente pero inconstante [62]. A veces, el edema puede afectar las manos y el tórax. La afección facial evoluciona por crisis repetidas, a veces bilaterales, que comprometen otros nervios craneales. Las migrañas son frecuentes. Parece existir una predisposición hereditaria. Aunque el diagnóstico es clínico, la biopsia de las mucosas podría revelar una infiltración linfocítica perivascular afectando los vasa vasorum y los vasa nervorum. Se recomienda la corticoterapia. El pronóstico funcional de la parálisis facial es bueno. En caso de recidivas repetidas, puede proponerse una descompresión quirúrgica.

FORMAS CLÍNICAS EN LA INFANCIA

■ *Recién nacido*

A esta edad, el diagnóstico es evidente con el llanto [66]. La mayoría de las parálisis del recién nacido están relacionadas con un traumatismo obstétrico y mejoran en algunos días o semanas. De lo contrario, conviene investigar la hipoplasia del nervio facial aislada o integrada en un síndrome polimalformativo. Su pronóstico es mucho más grave. Afecta de modo predominante a la rama temporofacial. El escáner confirma el diagnóstico mostrando un conducto facial muy estrecho o ausente, especialmente en el nivel de la tercera porción. Las pocas fibras funcionales surgen en el trayecto de la cuerda del tímpano o del nervio petroso mayor. Se desaconseja la exploración quirúrgica de estos nervios hipotróficos. Ciertas hipoplasias afectan solamente al labio inferior, sea por el ramo mentoniano o por el triangular de los labios. Se debe investigar entonces una cardiopatía congénita (síndrome cardiofacial de Cayler). El síndrome de Moebius, que asocia diplejía facial a parálisis bilateral del nervio abducens, puede ser asimétrico o focalizado sobre la rama temporofacial. Podría ser causado por una isquemia del tronco cerebral. Las aplasias mayores del oído, y más raramente las menores, pueden acompañarse de parálisis facial. Su asociación a una hipoplasia laterofacial unilateral debe sugerir un síndrome otomandibular por anomalía del desarrollo del primer o del segundo arco. El síndrome de Goldenhar, o displasia oculoaurículovertebral es más rara. Cuando la hipoplasia es bilateral, se piensa en el síndrome de Franceschetti y Zwahlen (o de Treacher-Collins), enfermedad autosómica dominante que induce a una hipoplasia mandibular y malar, una aplasia mayor del oído, una macrostomía y un coloboma del párpado inferior con oblicuidad antimongoloide de las aberturas palpebrales. Este síndrome puede estar incluido en una anomalía más amplia del tipo CHARGE (coloboma, cardiopatía *[heart disease]*, atresia de coanas, retardo mental, anomalías genitales y auditivas *[ear]*, una anomalía de Poland o un embriopatía de la rubéola congénita.

■ *Niño*

A excepción de las causas malformativas citadas, se encuentran las mismas etiologías que en el adulto, con mayor fre-

© 2012 Elsevier Masson SAS. Tous droits réservés. - Document téléchargé le 30/09/2012 par Pérez Penny (423014)

cuencia en formas otíticas y virales. Entre los virus a los que se atribuye se cuentan el virus de Epstein-Barr, los parvovirus, los adenovirus, el virus de las paperas, etc. El zoster es muy raro. En zona y período de endemia, la enfermedad de Lyme debe considerarse desde el principio. Las parálisis faciales postraumáticas son frecuentes y de mejor pronóstico espontáneo que en el adulto; en general son de aparición secundaria. Conviene desconfiar frente a una patología maligna de tipo linfoma maligno no Hodgkin agudizado en leucemia, o de una acidosis metabólica, antes de administrar corticoides. La parálisis facial a frigore es la etiología más frecuente.

EMBARAZO

La parálisis facial es dos a cuatro veces más frecuente en la mujer que en el hombre y 3,3 veces más frecuente en mujeres embarazadas. Aparece en general en el tercer trimestre del embarazo (71 %), y a veces en el postparto [12]. Esta fragilidad puede atribuirse a una mayor susceptibilidad al edema o a una virosis intercurrente en relación con la inmunodepresión del embarazo. La instalación es siempre brutal y dolorosa. Debe hacer temer una toxemia gravídica (22,2 %). El pronóstico es habitualmente favorable, salvo en caso de recidiva en varios embarazos y en caso de diplejía. En este contexto hiperintensivo el uso de corticoides es controvertido.

CAUSAS METABÓLICAS Y TÓXICAS

La diabetes, particularmente la insulinodependiente, es una causa reconocida de diplejía facial. Esta parálisis se ubica dentro de la neuropatía diabética. Además, parece ser un factor de riesgo de las parálisis faciales a frigore, en las que agrava el pronóstico. Las porfirias agudas en caso de disglobulinemia se asocian a una parálisis facial. Las carencias vitamínicas de B1 (beriberi), PP (pelagra) y B12 (enfermedad de Biermer) son igualmente causa de afecciones neurológicas. Lo mismo puede decirse de numerosos tóxicos: el plomo, el arsénico, el etilenglicol, el éxtasis, el monóxido de carbono, etc.

Parálisis faciales y enfermedades sistémicas

COLAGENOSIS

Las parálisis faciales son raras en las colagenosis. Han sido señaladas en la enfermedad de Gougerot-Sjögren, el lupus eritematoso diseminado, la policondritis atrófica, etc.

VASCULARITIS

La periarteritis nudosa se revela frecuentemente por un déficit neurológico. Las parálisis faciales pueden asociarse a afecciones oculomotrices, trigeminales o auditivas. La enfermedad de Kawasaki, o síndrome linfonodular cutaneomucoso, puede manifestarse por un déficit facial asociado a fiebre, signos cutaneomucosos y, sobre todo, afectación cardíaca. El tratamiento con corticoides está proscrito en ese caso. La granulomatosis de Wegener puede afectar al oído en un 30 % de los casos, en la forma de una otitis serosa o de una otitis crónica supurada. En el 30 % de estas formas aparece una parálisis facial bilateral.

SARCOIDOSIS

Se revela en un 5 % de los casos por signos neurológicos asociados a una infiltración mucosa. Los nervios craneales son los más comprometidos y la afección facial puede estar incluida en una multineuritis. El síndrome de Heerfordt, o fiebre uveoparotídea, es una forma clínica particular que asocia iridociclitis, parotiditis y parálisis facial en el 60 % de los casos. Puede ser bilateral. La corticoterapia es rápidamente eficaz sobre el déficit facial.

ESCLEROSIS EN PLACAS

Las parálisis faciales periféricas son menos frecuentes que las afecciones centrales. Se curan de manera espontánea pero pueden recidivar.

Espasmo del hemirrostro

Son movimientos bruscos, espontáneos y aislados de la musculatura facial [55]. Es una afección rara, y su incidencia anual es inferior a 1/100 000. Predomina en el territorio superior del hemirrostro donde se inicia y se instala a veces en forma de un blefarospasmo antes de extenderse. La actividad espástica, en general unilateral, puede permanecer clónica y discreta o agravarse en forma de una hipertonía más o menos dolorosa. Se acompaña de un déficit motor muy progresivo, y puede, en su punto extremo, afectar a la visión o entorpecer la alimentación. Se agrava igualmente con el estrés o la emoción. Es más frecuente en el quinto decenio de vida; esta prevalencia podría explicarse por la aterosclerosis que afecta a los vasos comprometidos. En el niño, debe hacer pensar en una patología compresiva. El diagnóstico diferencial debe hacerse con el blefarospasmo esencial, verdadera distonía facial que afecta de modo bilateral a los músculos periorbitarios y que desaparece por la noche, a diferencia del espasmo. Las mioquímias faciales son movimientos más discretos dentro de las patologías del tronco cerebral, como los gliomas o la esclerosis en placas. Más simples para descartar son las sincinesias postparalíticas, la distonía orofacial, las fasciculaciones, los tics y las crisis epilépticas focalizadas [93]. Su fisiopatología ha sido objeto de numerosas discusiones. Se le debe a Jannetta [47] el concepto de compresión microvascular del nervio facial por un vaso en el nivel de la *root exit zone,* zona de fragilidad propicia para la constitución de efapsis [32]. En este mismo nivel podría nacer también una estimulación antidrómica que provoque en retorno una descarga nuclear (disparo en sentido inverso) [60]. Los vasos responsables son las arterias cerebelosas (anteroinferior, 12,5 %; posteroinferior, 39 %) o la arteria vertebral descentrada en la foseta lateral del bulbo (30 %) [55, 56]. Las anomalías venosas son más raras (2 %). Algunos autores siguen sosteniendo la hipótesis de la patología central supranuclear, lo que explicaría la relación con la emoción. La exploración paraclínica de los espasmos del hemirrostro con la RM es esencial. Más que la angio-RM, es la RM en secuencia muy potenciada en T2 con adquisición volumétrica la que permite corroborar el diagnóstico etiológico. Se pueden así descubrir los signos directos de contacto entre el nervio y el vaso o de desviación del trayecto nervioso por el vaso, y signos indirectos como la deformación de la fosa lateral del bulbo. El espasmo del hemirrostro secundario sintomático es raro, inferior al 1 o 2 % de los casos. Está provocado por tumores del ángulo pontocerebeloso, como los meningiomas, los quistes epidermoides o los neurinomas.

El tratamiento farmacológico es poco eficaz. Las medicaciones antiepilépticas como el clonazepam, la carbamazepina, la fenitoína y la ofenidina pueden ofrecer un beneficio transitorio. Al provocar una parálisis transitoria por inhibición presináptica de la liberación de acetilcolina, la inyección de toxina botulínica resulta útil con la condición de que se utilice según dosis y modalidades muy precisas y adaptadas a cada caso. El efecto se instala en 1 a 3 días, pero raramente sobrepasa los 3 o 4 meses. Existe el riesgo de inducir un défi-

© 2012 Elsevier Masson SAS. Tous droits réservés. - Document téléchargé le 30/09/2012 par Pérez Penny (423014)

cit motor que a veces no remite completamente. La descompresión microvascular por vía retrosigmoidea o por vía suboccipital parece el tratamiento más eficaz para el espasmo del hemirrostro [32, 47, 52]. El éxito varía, según las series, del 84 al 95 %. La intervención consiste en descubrir el problema, localizar el vaso responsable, suprimir el contacto entre la arteria y el nervio e interponer un biomaterial entre ellos. El riesgo operatorio es el propio de una craneotomía, asociado a un riesgo isquémico por movilización vascular. La cirugía de reducción muscular se dirige a los músculos orbiculares de los párpados dentro del cuadro de blefarospasmo. También se pueden citar las neurotomías selectivas, que originan paresias residuales.

Tratamiento de las secuelas

TRATAMIENTO DE LAS SECUELAS MOTRICES

Los injertos y anastomosis se utilizan en caso de parálisis facial total o subtotal de grado V o VI, consecutiva a una sección nerviosa. No se aplican a un déficit menor, porque la recuperación a la que se puede aspirar no llega a un grado III. Si la parálisis facial es muy antigua y el lecho muscular es atrófico, se puede reanimar o reequilibrar el rostro con procedimientos de transferencia muscular, asociados o no con maniobras plásticas de los tegumentos.

Injertos y desvíos-suturas

Es la solución de elección frente a una sección asociada a una pérdida de sustancia nerviosa. A través de vías de acceso transpetrosas, es relativamente sencillo desviar las dos primeras porciones del nervio para obtener la longitud necesaria para compensar la pérdida de sustancia. Pero la desviación fragiliza la vascularización del nervio y algunos autores prefieren sistemáticamente el injerto [10]. El afrontamiento nervioso puede asegurarse por medio de una sutura epineural, o perineural en ausencia de epineuro o por medio de una adhesión con fibrina [82]. Se aconseja el envainado simultáneo de la fascia o de la vena. Las soluciones disponibles varían según el nivel. En el ángulo pontocerebeloso y el meato acústico interno, el injerto es de difícil ejecución por la ausencia de epineuro, la estrechez y la profundidad del acceso, la irrupción permanente de LCR y, finalmente, la pulsatilidad del tejido. En las tres cuartas partes de los casos, el mejor resultado obtenido es un grado III o IV. En el peñasco, la sutura epineural es de realización más simple. Además, el resultado obtenido es más favorable (grado III en el 65 % de los casos). En caso de desvío completo del nervio en el peñasco y de la parótida en el curso de una resección tumoral, es posible recuperar hasta 1,5 cm y evitar el injerto. Después de la exéresis de tumores parotídeos, la pérdida de sustancia nerviosa afecta al tronco y a las ramas de división. La rehabilitación se realiza con un injerto de nervio sural cuya fasciculación se utiliza para dividir el nervio en tantas ramas como sea necesario. Finalmente, la longitud del injerto no tiene influencia evidente en la calidad de los resultados que parece sobre todo depender de la calidad del afrontamiento, de la ausencia de tensión, de la vascularización del lecho en el cual reposa el injerto, del terreno y especialmente, de la edad del paciente. La irradiación postoperatoria no parece tener el efecto deletéreo que podría temerse, aunque la recuperación es más lenta. En total, los injertos nerviosos faciofaciales homolaterales permiten una recuperación de grado III en el 61 % de los casos y de grado IV en el 21 % de los casos (metaanálisis de 80 casos [35]).

Anastomosis nerviosas

Se aplican en caso de ausencia de un tronco proximal, en caso de tratamiento tardío o después del fracaso de un injerto intracraneal. La anastomosis se puede apoyar sobre el nervio facial contralateral (transfacial) o sobre otro nervio craneal motor (heteronervioso).

— Las anastomosis faciofaciales transfaciales son poco utilizadas pues son decepcionantes [31]. Se realizan en dos tiempos; necesitan un borde distal del nervio facial sano para ramificar allí dos o tres injertos largos del nervio sural tunelizados bajo la piel y llevados a proximidad de las ramas correspondientes del nervio paralizado. La anastomosis distal se realiza tres meses después.

— Las anastomosis heteronerviosas son, por el contrario, de uso corriente. La anastomosis hipoglosofacial es una técnica simple que consiste en suturar, en la región parotídea, el nervio hipogloso desviado y el tronco del nervio facial. Los resultados obtenidos son confiables y constantes y permiten una recuperación del tono y de la movilidad facial cercana a un grado IV, y más raramente a un III dado que la calidad del cierre ocular es inconstante. El inconveniente de esta técnica es la tendencia espástica observada en la parte baja del rostro y los trastornos de locución y de masticación sufridos por algunos pacientes. Es posible evitar estas dificultades relacionadas con la desaferenciación lingual, preservando una parte del nervio hipogloso gracias a una hemianastomosis laterotermial con desvío del nervio facial intrapetroso [18]. Los resultados son en todos los casos superiores a aquellos obtenidos por la técnica de May que utiliza un injerto en «puente», ubicado entre el VII parotídeo y la mitad del nervio hipogloso [40]. La anastomosis hipoglosofacial es, por la constancia de sus resultados, la técnica de referencia en el tratamiento secundario de las parálisis faciales consecutivas a la cirugía del ángulo pontocerebeloso. La anastomosis espinofacial (XI-VII) es poco utilizada porque es funcionalmente destructiva. La anastomosis trigeminofacial (V-VII), empleada por Fisch en las vías infratemporales C o D, es de utilización compleja y rara.

Transferencias musculares dinámicas

La transferencia del músculo temporal es la más utilizada [78]. La parte anterior del músculo, y sobre todo su aponeurosis, es la que permite reanimar los párpados o la cincha bucal. La dificultad principal está en la brevedad del músculo, que conviene alargar con dos bandas de fascia tunelizadas, en los párpados e insertadas de forma medial o con un par de bandas de politetrafluoroetileno expandido. Otros autores han propuesto seccionar la apófisis coronoides y prolongarla por medio de una bandeleta de fascia para insertarla en el orbicular de los párpados. La transferencia del masetero se usa para animar los labios. Se toma la parte anterior del músculo. Se pueden emplear igualmente transferencias reinervadas y revascularizadas. Éstas dan resultados más favorables para el tratamiento de la insuficiencia bucal que para la reanimación palpebral, en las que son muy poco eficaces. Se puede usar el músculo pedio, el grácil, el dorsal ancho o el recto mayor abdominal. El pedículo vascular es la arteria facial o la arteria temporal superficial, y el pedículo nervioso, el nervio temporal profundo o el nervio hipogloso. La neurotización trigeminal consiste en reinervar los músculos de la comisura con las ramas terminales del nervio del masetero transpuesto.

Tratamiento de la lagoftalmía

Los trastornos conjuntivocorneanos son una de las más graves complicaciones de las parálisis faciales. En caso de ulceración aguda, solamente la oclusión palpebral y la blefarorrafia aseguran la protección ocular. Para la prevención de estos trastornos se deben aplicar, varias veces al día, gotas oftálmicas o un gel protector, se deben colocar vendajes o

© 2012 Elsevier Masson SAS. Tous droits réservés. - Document téléchargé le 30/09/2012 par Pérez Penny (423014)

lentes oclusivas o instalar puntos fijados con una banda adhesiva sobre la piel del párpado superior. Cuando la lagoftalmía es mal tolerada, se imponen otros procedimientos [51]. Si la parálisis debe ser transitoria, lo más adecuado parece la implantación bajo el músculo orbicular de un peso de oro de 0,5 a 2 g. Esta técnica, en la actualidad bien estandarizada, se complica raramente. El riesgo es, en esencial, infeccioso, aunque se han reportado la migración y la extrusión. En caso de ectropión, se pueden asociar un resección palpebral o una inclusión cartilaginosa. El procedimiento de Khunt y Szymanovski es el más utilizado. En caso de parálisis facial definitiva o de larga duración, conviene a menudo combinar la implantación de un peso de oro, un injerto cartilaginoso palpebral inferior y una resuspensión cantal lateral. A veces es necesario asociar un lifting de la ceja y una suspensión de la mejilla.

El empleo de un hilo de Arion se ha vuelto poco frecuente debido a las dificultades de ajuste y sobre todo a las frecuentes extrusiones. Lo mismo ocurre con el resorte de Morel-Fatio [61]. En caso de parálisis facial asociada a un déficit trigeminal, el riesgo de lesiones oculares graves e indoloras debe conducir a una blefarorrafia de primera intención.

Suspensión comisural

La suspensión de la comisura labial al cigoma busca devolver al rostro una simetría en reposo. Es necesario realizar un cerclaje peribucal aponeurótico al que se fija un tirante tendinoso, aponeurótico o una lámina de politetrafluoroetileno expandido. Este procedimiento puede asociarse a una resección cutánea nasogeniana o a un lifting cervicofacial, realizado mejor aún en un contexto subplatismal para luchar contra la ptosis tegumentaria.

TRATAMIENTO DE LAS SINCINESIAS

El tratamiento de las sincinesias es sobre todo preventivo. La reeducación facial, evitando el uso de la goma de mascar y la electroterapia, parece una condición previa. Una vez instaladas, las sincinesias son de muy difícil tratamiento. Algunos autores han propuesto la utilización de reeducación basada en *biofeedback* [76] o la inyección de toxina botulínica en los músculos comprometidos [52]. Otros autores sugieren neurotomías selectivas [64]. Se han propuesto igualmente miomectomías selectivas especialmente en el nivel del orbicular de los párpados. La dificultad de tratamiento reside en el hecho de que la parálisis permanece subyacente a la sincinesia.

TRATAMIENTO DEL ESPASMO POSTPARALÍTICO

Se debe recurrir a la inyección de toxina botulínica según protocolos similares a los utilizados en el espasmo idiopático.

Cualquier referencia a este artículo debe incluir la mención del artículo original: Darrouzet V, Houliat T, Lacher Fougere S et Bébéar JP. Paralysies faciales. Encycl Méd Chir (Editions Scientifiques et Médicales Elsevier SAS, Paris, tous droits réservés), Oto-rhino-laryngologie, 20-260-A-10, 2002, 16 p.

Bibliografía

[1] Adour KK, Buboyeannes JM, Von Doereten PG, Byl FM, Trent CS, Quesenberry CP Jr et al. Bell's palsy treatment with aciclovir and prednisone compared with prednisone alone: a double blind, randomised, controlled trial. *Ann Otol Rhinol Laryngol* 1996 ; 105 : 371-398

[2] Adour KK, Byl FM, Hilsinger RL Jr, Khan ZH, Sheldoh MI. The true nature of Bell's palsy: analysis of 1 000 consecutive patients. *Laryngoscope* 1978 ; 89 : 787-801

[3] Anderl H. Cross-face nerve grafting-up to 12 months of seventh nerve disruption. In : Rubin LR ed. Reanimation of the paralysed face. St Louis : CV Mosby, 1977 : 241-277

[4] Bendet E, Rosenberg SI, Williox TO, Gordon M, Silverstein H. Intraoperative facial nerve monitoring: a comparison between electromyography and mechanical-pressure monitoring techniques. *Am J Otol* 1999 ; 20 : 793-799

[5] Bonafe A, Holley P, Thorn M. Imagerie normale et pathologique du nerf facial intrapétreux. In : Charachon R éd. La paralysie faciale. Le spasme de l'hémiface. Rapport de la société française d'ORL et de chirurgie cervico-faciale. Paris : L'Européenne d'édition, 1997 : 75-90

[6] Boyer FC, Gardner NJ. Paroxismal lacrimation (spasme of crocodile's tears) and its surgical treatment: relation to the auriculo temporal syndrome. *Arch Neurol Psychol* 1949 ; 61 : 56-64

[7] Brändle P, Schefer S, Wichmann W, Gallati V, Huber-Gut D, Fisch U. Correlation of MRI, clinical and electroneuronographic findings in the natural course of acute facial nerve palsies. *Eur Arch Otorhinolaryngol* 1994 ; 251 (suppl) : 336S

[8] Chandrasekhar SS, De La Cruz A, Carrido E. Surgery of congenital aural atresia. *Laryngoscope* 1993 ; 103 : 1097-1102

[9] Chang CY, Cass SP. Management of facial nerve injury due to temporal bone trauma. *Am J Otol* 1999 ; 20 : 96-114

[10] Charachon R, Tixier C. Comparaison des résultats des sutures et des greffes du nerf facial dans le rocher et dans l'APC. *J Fr ORL* 1994 ; 43 : 107-111

[11] Clarck JR. Facial paralysis in Lyme's disease. *Laryngoscope* 1985 ; 95 : 1341-1345

[12] Cohen Y, Lavie O, Granovsky-Grisaru S, Aboulafia Y, Diamant YZ. Bell's palsy complicating pregnancy: a review. *Obstet Gynecol Surv* 2000 ; 55 : 184-188

[13] Coker NJ, Kendall KA, Jenkins HA, Alford BR. Traumatic intratemporal facial nerve injury: management rationale for preservation of function. *Otolaryngol Head Neck Surg* 1987 ; 97 : 262-269

[14] Crumley RL. Mechanisms of synkinesis. *Laryngoscope* 1979 ; 89 : 1847-1854

[15] Dai CF, Kanoh N, Li KY, Wang ZM. Study on facial motoneural death after proximal or distal facial nerve transection. *Am J Otol* 2000 ; 21 : 115-118

[16] Darrouzet V, De Bonfils-Dindart C, Bébéar JP. La prise en charge des paralysies faciales après fractures du rocher. Aide à la décision à partir d'une série de 85 cas. *Neurochirurgie* 1998 ; 44 : 235-246

[17] Darrouzet V, Gharbi F, Patuano E, De Bonfils C, Bébéar JP. Le zona du ganglion géniculé. Traitement par l'aciclovir. *Rev Laryngol Otol Rhinol* 1994 ; 115 : 73-75

[18] Darrouzet V, Guérin J, Bébéar JP. New technique of side-to-end hypoglossal-facial nerve attachment with translocation of the intratemporal facial nerve. *J Neurosurg* 1999 ; 90 : 27-34

[19] Darrouzet V, Lacher-Fougère S, Duclos JY, Chambrin A, Bébéar JP. Paralysies faciales a frigore : traitement par l'association aciclovir-méthylprednisolone, résultats préliminaires. *Rev Laryngol Otol Rhinol* 2000 ; 121 : 199-202

[20] Dickins JR, Smith JT, Ulahan SS. Herpes zoster oticus: treatment with intraveinous aciclovir. *Laryngoscope* 1988 ; 98 : 776-779

[21] Dubreuil C. Les paralysies faciales de l'enfant. In : Charachon R éd. La paralysie faciale. Le spasme de l'hémiface. Rapport de la société française d'ORL et de chirurgie cervico-faciale. Paris : L'Européenne d'édition, 1997 : 220-231

[22] Duclos JY, Bébéar C, Darrouzet V, Bébéar JP. La tuberculose de l'oreille. *Encycl Méd Chir* (Éditions Scientifiques et Médicales Elsevier SAS, Paris), Oto-rhino-laryngologie, 20-235-A-10, 1999 : 1-4

[23] Eby TL, Pollak A, Fisch U. Intratemporal facial nerve anastomosis: a temporal bone study. *Laryngoscope* 1990 ; 100 : 623-626

[24] Esslen E, Fisch U. Electromyography and electroneuronography. In : Fisch U ed. Facial nerve surgery. International symposium on facial nerve surgery. Amsterdam : Kugler Publishers, 1977 : 93-100

[25] Fisch U. Facial paralysis in temporal bone fractures. *Laryngoscope* 1974 ; 84 : 2141-2154

[26] Fisch U. Maximal nerve excitability testing versus electroneuronography. *Arch Otolaryngol* 1980 ; 106 : 352-357

[27] Fleury HJ, Chilotti P, Bonnicci JF, Dupasquier P, Portmann D, Bébéar JP et al. IgM against herpes virus in Bell's palsy. In : Castro D ed. Facial nerve. Proceedings of the VIth international symposium on the facial nerve, Rio de Janeiro, Bresil, 1988. Amsterdam : Kugler and Ghedini publication, 1990

[28] Frayssé B, Berges C, Rugiu G, Yardeni E. Interest of facial nerve monitoring in posterior fossa surgery. In : Samii M ed. Skull base surgery. Basel : Karger, 1994 : 1165-1168

[29] Furuta Y, Ohtani F, Kawabata H, Fukuda S, Berastrom T. High prevalence of varicella-zoster virus reactivation in herpes simplex virus-seronegative patients with acute peripheral facial palsy. *Clin Infect Dis* 2000 ; 30 : 529-533

[30] Gacek RR. Anatomy and significance of the subarachnoid space in the fallopian canal *Am J Otol* 1998 ; 19 : 358-365

[31] Gantz BJ, Rubinstein JT, Gidley P, Woodworth GG. Surgical management of Bell's palsy. *Laryngoscope* 1999 ; 109 : 1177-1188

[32] Gardner WJ, Sawa G. Hemifacial spasm: a reversible pathophysiologic state. *J Neurosurg* 1962 ; 19 : 240-247

[33] Ghorayeb BY, Rafie JJ. Fractures du rocher. Bilan de 123 cas. *Ann Otolaryngol Chir Cervicofac* 1989 ; 106 : 294-301

[34] Gianoli GJ, Kartush JM. Delayed facial palsy after acoustic neuroma resection: the role of viral reactivation. *Am J Otol* 1996 ; 17 : 625-629

[35] Gidley PW, Gantz BJ, Rubinstein JT. Facial nerve grafts: from cerebello-pontine angle and beyond. *Am J Otol* 1999 ; 20 : 781-788

[36] Girard N, Poncey M, Chays A, Florence A, Gignac D, Magnan J et al. Exploration IRM du nerf facial intrapétreux. *J Neuroradiol* 1993 ; 20 : 226-238

[37] Gordon T. To what extent can poor functional recovery of denervated muscles be attributed to incomplete as opposed to inappropriate reinnervation after surgical repair of sidered muscles. *Eur Arch Otorhinolaryngol* 1994 ; 251 (suppl) : 21S-23S

[38] Green JD, Shelton C, Brackmann DE. Surgical management of iatrogenic facial nerve injuries. *Otolaryngol Head Neck Surg* 1994 ; 111 : 606-610

[39] Grobman LR, Pollak A, Fisch U. Entrapment injury of the facial nerve resulting from longitudinal fracture of the temporal bone. *Otolaryngol Head Neck Surg* 1989 ; 101 : 404-408

[40] Hammerschlag PE. Facial reanimation with jump interpositional graft hypoglossal facial anastomosis and hypoglossal facial anastomosis: evolution in management of facial paralysis. *Laryngoscope* 1999 ; 109 (suppl 90) : 1-23

[41] Hato N, Nonda N, Gyo K, Aono H, Murakami S, Yanagihara N. Treatment of Bell's palsy with aciclovir and prednisolone. *Nippon Jibiinkoka Gakkai Kaiho* 2000 ; 103 : 133-138

[42] Hermann P, Diggelmann H. Iatrogenic, intratemporal lesions of the facial nerve. In : Castro D ed. Facial nerve. Proceedings of the VIth international symposium on the facial nerve, Rio de Janeiro, Bresil, 1988. Amsterdam : Kugler and Ghedini publication, 1990 : 267-271

[43] Honda H, Takahashi A. Virus associated demyelination in the pathogenesis of Bell's palsy. *Int Med* 1992 ; 31 : 1250-1256

[44] House JW, Brackmann DE. Facial nerve grading system. *Otolaryngol Head Neck Surg* 1985 ; 93 : 146-147

[45] Jacklin HN. The gusto lacrimal reflex (syndrome of crocodile's tears). *Am J Ophthalmol* 1966 ; 61 : 1521-1526

[46] Jahrsdoerfer RA, Lambert PR. Facial nerve injury in congenital aural atresia. *Am J Otol* 1998 ; 19 : 283-287

[47] Jannetta PJ. Microsurgery of cranial nerve cross-compression. *Clin Neurosurg* 1979 ; 26 : 607-615

[48] Jolesz F, Sneter F. Development, innervation and activity pattern induced in skeletal muscles. *Annu Rev Phisiol* 1981 ; 43 : 531-552

[49] Jonsson L, Engström M. MRI in Bell's palsy yesteday, today and tomorrow. In : Yanagihara N ed. Proceedings of the VIIth international symposium on the facial nerve, Matsuyama, 1997

© 2012 Elsevier Masson SAS. Tous droits réservés. - Document téléchargé le 30/09/2012 par Pérez Penny (423014)

[50] Julien N, Bismuth P, Martin N, Molas G, Sterkers O. Hémangiomes du rocher : diagnostic et traitement. *Ann Otolaryngol Chir Cervicofac* 1992 ; 109 : 335-340

[51] Kinney SE, Seeley BH, Seeley MZ, Foster JA. Oculoplastic surgical techniques for protection of the eyes in facial nerve paralysis. *Am J Otol* 2000 ; 21 : 275-283

[52] Laskawi R, Damenz W, Kämper R, Baetz A. Botulinum toxin treatment in patients with facial synkinesis. *Eur Arch Otorhinolaryngol* 1994 ; 251 (suppl) : 195S-199S

[53] Lipkin AF, Coker NJ, Jenkin HA, Alford BR. Intracranial and intratemporal facial neuroma. *Otolaryngol Head Neck Surg* 1987 ; 96 : 71-79

[54] Magnan J. Paralysies faciales infectieuses et virales. In : Charachon R éd. La paralysie faciale. Le spasme de l'hémiface. Rapport de la société française d'ORL et de chirurgie cervico-faciale. Paris : L'Européenne d'édition, 1997 : 220-231

[55] Magnan J, Caces F, Girard N, Raybaud C. Spasme hémifacial idiopathique. In : Charachon R éd. La paralysie faciale. Le spasme de l'hémiface. Rapport de la société française d'ORL et de chirurgie cervico-faciale. Paris : L'Européenne d'édition, 1997 : 391-407

[56] Magnan J, Chays A, Caces F. Place de l'endoscopie et de la décompression vasculaire dans le traitement du spasme de l'hémiface. *Ann Otolaryngol Chir Cervicofac* 1994 ; 111 : 153-160

[57] Martel J, Duclos JY, Darrouzet V, Guyot M, Bébéar JP. Otites externes « malignes » ou nécrosantes progressives. Expérience d'une prise en charge de 22 cas. *Ann Otolaryngol Chir Cervicofac* 2000 ; 117 : 291-297

[58] Martin N, Sterkers O, Nahuh H. Haemangioma of the petrous bone: MRI. *Neuroradiology* 1992 ; 34 : 420-422

[59] May M. Anatomy to the clinician. In : The facial nerve. New York : Thieme-Verlag, 2000

[60] Moller AR, Jannetta PJ. Physiological abnormalities in hemifacial spasm studied during microvascular decompression operation. *Exp Neurol* 1986 ; 93 : 584-600

[61] Mondain M, Uziel A. Paralysies faciales. *Encycl Méd Chir* (Éditions Scientifiques et Médicales Elsevier SAS, Paris), Oto-rhino-laryngologie, 20-260-A-10, 1993 : 1-12

[62] Mucci SF, Sismanis A. Melkersson-Rosenthal's syndrome: report of two cases and review of literature. *Eur Arch Otorhinolaryngol* 1994 ; 251 (suppl) : 165S-167S

[63] Murakami S, Mizobuchi M, Nakashiro Y, Doi T, Hato N, Yanagihara N. Bell's palsy and herpes simplex virus: identification of viral DNA in endoneural fluid and muscle. *Ann Intern Med* 1996 ; 124 : 27-30

[64] Nakamura K, Murakami S, Kozawa T, Yanagihara N. Surgical treatment of synkinesis. *Eur Arch Otorhinolaryngol* 1994 ; 251 (suppl) : 380S-382S

[65] Nakatani H, Takeda T, Saito H. Improved recording techniques of antidromic facial nerve response for outpatient clinical use. *Am J Otol* 1999 ; 20 : 789-792

[66] Narcy P, De Monguiaca C. La paralysie faciale du nouveau-né. In : Charachon R éd. La paralysie faciale. Le spasme de l'hémiface. Rapport de la société française d'ORL et de chirurgie cervico-faciale. Paris : L'Européenne d'édition, 1997 : 159-166

[67] Neely JG, Joaquin AH, Kohn LA, Cheung JY. Quantitative assessment of the variation within grades of facial paralysis. *Laryngoscope* 1996 ; 106 : 438-442

[68] Paavolainen M. Incidence, etiology and prognosis of acute purulent otitis media in Helsinki residents of various ages. *Acta Otolaryngol [suppl]* 1966 ; 224 : 360-361

[69] Pascoal JR. Middle ear cholesteatoma and facial nerve injuries. In : Castro Ded. Facial nerve. Proceedings of the VIth international symposium on the facial nerve, Rio de Janeiro, Bresil, 1988. Amsterdam : Kugler and Ghedini publication, 1990 : 125-129

[70] Peitersen E. The natural history of Bell's palsy. *Am J Otol* 1982 ; 4 : 107-111

[71] Portmann M, Jemmi G, Baccius S, Bébéar JP, Zini C, Gandolfi A et al. La chirurgie du nerf facial. *Rev Laryngol Otol Rhinol* 1986 ; 107 : 223-231

[72] Pulec JL. Early decompression of the facial nerve in Bell's palsy. *Ann Otol Rhinol Laryngol* 1981 ; 90 : 570-577

[73] Ramsey KL, Kaseff LG. Role of magnetic resonance imaging in the diagnosis of bilateral facial paralysis. *Am J Otol* 1993 ; 14 : 605-609

[74] Ramsey MJ, Der Simonian R, Holtel MR, Burgess LP. Corticosteroid treatment for idiopathic facial nerve paralysis: a meta-analysis. *Laryngoscope* 2000 ; 110 : 335-341

[75] Schirm J, Mulkens PS. Bell's palsy and herpes simplex virus. *APMIS* 1997; 105 : 815-823

[76] Shimono T, Hattori N, Yamamoto T, Takimoto I. EMG-biofeedback therapy for reduction of synkinesis. *Facial N Res Jpn* 1989 ; 9 : 189-192

[77] Silverstein H, Smouha E, Jones R. Routine intraoperative facial nerve monitoring during otologic surgery. *Am J Otol* 1988 ; 9 : 269-275

[78] Soudant J, Martin C. Séquelles et complications des paralysies faciales et leur traitement. Action sur la face. In : Charachon R éd. La paralysie faciale. Le spasme de l'hémiface. Rapport de la société française d'ORL et de chirurgie cervico-faciale. Paris : L'Européenne d'édition, 1997 : 345-354

[79] Stennert ER. New concepts in the treatment of Bell's palsy. In : Graham MD, House WF eds. Disorders of the facial nerve. New York : Raven Press, 1982 : 313-318

[80] Stennert ER. Why does frontalis muscles "never come back"? Functional organization of the mimic musculature. *Eur Arch Otorhinolaryngol* 1994 ; 251 (suppl) : 91S-95S

[81] Stennert H, Goebel H, Schwarting S, Shroder M. Morphology of human mimic musculature. In : Portmann M ed. The facial nerve. Proceedings of the Vth international symposium on the facial nerve, 1984 : 194-197

[82] Sterkers O, Badr El Dine H, Bagot d'Arc M, Tedaldi R, Sterkers JM. Anastomose du nerf facial par colle de fibrine exclusive. À propos de 60 cas. *Rev Laryngol Otol Rhinol* 1990 ; 111 : 433-435

[83] Sunderland S. Some anatomical and pathological data relevant to the facial nerve injury and repair. In : Fisch U ed. The facial nerve. Proceedings of the IIIrd international symposium on the facial nerve (Zurich 1977). Birmingham : Aesclapius Publications, 1978 : 79-82

[84] Toshiaki S, Murakami S, Yanagihara N, Fujiwara Y, Hirata Y, Kurata T. Facial nerve paralysis induce by herpes simplex virus in mice: an animal model of acute and transient facial paralysis. *Ann Otol Rhinol Laryngol* 1995 ; 104 : 574-581

[85] Trotoux J, Coiffier T. Paralysies faciales et maladies générales. In : Charachon R éd. La paralysie faciale. Le spasme de l'hémiface. Rapport de la société française d'ORL et de chirurgie cervico-faciale. Paris : L'Européenne d'édition, 1997 : 211-219

[86] Turner JW. Facial palsy in closed head injuries: prognosis. *Lancet* 1944 ; 1 : 756-757

[87] Uziel A, Benezech J, Frerebeau P. Intraoperative facial nerve monitoring in posterior fossa acoustic neuroma surgery. *Otolaryngol Head Neck Surg* 1993 ; 108 : 126-134

[88] Uziel A, Shaadja J. Exploration fonctionnelle et troubles du goût. *Encycl Méd Chir* (Éditions Scientifiques et Médicales Elsevier SAS, Paris), Oto-rhino-laryngologie, 20-490-D-10, 1985 : 1-14

[89] Wayoff M, Cabri J, Gazel P, Simon C. Étude critique des indications de l'exploration chirurgicale du nerf facial intrapétreux. *J Fr ORL* 1982 ; 31 : 99-106

[90] Willer JC, Lamas G, Fligny L, Soudant J. Hypoglossal-facial nerve anastomosis alters excitability of hypoglossal motoneurones in man. *Neurosci Lett* 1993 ; 155 : 212-215

[91] Yamakawa T, Yoshikawa H, Arai A, Miyazaki T, Ichikawa G. A clinical study on the magnetic stimulation of the facial nerve. *Laryngoscope* 1999 ; 109 : 492-497

[92] Ylikoski JS, Hitselberger WE, House WF. Degeneratives changes in the distal stump of the severed human facial nerve. *Acta Otolaryngol* 1981 ; 92 : 239

[93] Zappia JJ, Wiet RJ, Chouhan A, Zhao JC. Pitfalls in the diagnosis of hemifacial spasm. *Laryngoscope* 1997 ; 107 : 461-465

© 2012 Elsevier Masson SAS. Tous droits réservés. - Document téléchargé le 30/09/2012 par Pérez Penny (423014)